GASTROINTESTINALE DUPLIKATUREN

Herbert Schuster

Diss
München
1985

GASTROINTESTINALE DUPLIKATUREN

Herbert Schuster

Aus dem Pathologischen Institut der Universität München
Vorstand: Prof. Dr. M. Eder

GASTROINTESTINALE DUPLIKATUREN

Inaugural-Dissertation
zur Erlangung der Doktorwürde in der gesamten Medizin
an der Ludwig-Maximilians Universität zu München

vorgelegt von
Herbert Schuster
aus
München
1983

Mit Genehmigung des Fachbereichs Medizin
der Universität München

Berichterstatter:	Prof. Dr. U. Löhrs
Mitberichterstatter:	Prof. Dr. M. Eder
Dekan:	Prof. Dr. W. Spann

Tag der mündlichen Prüfung: *8. Mai 1984*

Meinen Eltern in Dankbarkeit

Inhaltsangabe Seite

1. Einleitung 6

2. Definition 6

3. Kasuistik 7

4. Häufigkeit und Vorkommen 16

5. Pathologische Anatomie 17

6. Mikroskopische Anatomie 19

7. Maligne Tumoren in Duplikaturen 21

8. Assoziierte Mißbildungen 23

9. Ätiologie und Pathogenese 25

10. Klinisches Bild 31

11. Diagnostik 37

12. Therapie 37

13. Zusammenfassende Diskussion 38

14. Tabellarische Fallzusammenstellung 41

15. Kurzzusammenfassung 55

16. Literaturverzeichnis 56

1. Einleitung

Angeborene Mißbildungen kommen in einer Häufigkeit von 1-2% bezogen auf alle Geburten vor (46). Epidemiologische Häufigkeitsangaben sind nicht vorhanden. Die teilweise Verdopplung des Verdauungstrakts ist zwar ein seltenes Ereignis, bietet aber hinsichtlich Diagnostik und Therapie erhebliche Probleme. Diese partiellen Verdopplungen im Verdauungstrakt nehmen entwicklungsgeschichtlich insofern eine Sonderstellung ein, als sie sich keinem bestimmten Zeitabschnitt der Ontogenese zuordnen lassen.
Die Beobachtung von 3 Fällen gastrointestinaler Duplikaturen in den Jahren 1980 und 1981 im Pathologischen Institut der Universität München (Vorstand Prof. Dr. M. EDER) gaben Anlaß zu ausgedehntem Literaturstudium. Es wurden 427 Fälle von Duplikaturen ausfindig gemacht, die in 97 Originalarbeiten zwischen 1828 und 1981 veröffentlicht wurden. Eine tabellarische Zusammenstellung dieser Fälle mit den jeweils wichtigsten Befunden ist im Anhang enthalten. Unberücksichtigt blieben Fälle aus der Sekundärliteratur, wenn die Quellenangaben nicht vollständig waren und eine doppelte Aufzählung nicht zweifelsfrei auszuschließen war.
Die in der Literatur vorliegenden Fälle wurden nach pathologisch-anatomischen, histologischen und klinischen Gesichtspunkten ausgewertet und die eigenen Fälle zugeordnet. Die Vorstellung von der Pathogenese solcher Mißbildungen hat sich in den letzten Jahrzehnten entsprechend den Befunden verschiedener Beobachter gegenüber den Erstbeschreibungen geändert. Im Zusammenhang mit der Diskussion der verschiedenen Hypothesen und Theorien wird der Versuch gemacht, eine Synopsis zu erreichen.

2. Definition

Duplikaturen des Gastrointestinaltrakts sind schon lange bekannt. Die Erstbeschreibung durch CALDER (31) erfolgte wahrscheinlich im Jahre 1733. Die Schwierigkeit, eine einheitliche ätiologische und pathogenetische Erklärung zu finden und die große Variation in Lage, Größe und Erscheinung führten im Laufe der Zeit zu einer Vielzahl verschiedener Bezeichnungen. Obwohl FRAENKEL 1882 (56) auf die Bezeichnung "Duplikatur" hingewiesen hatte, tauchten immer wieder Ausdrücke auf wie Enterocystom, Enterogene Zyste, Darmzyste, Inklusionszyste, Epitheliale Zyste, Jejunum- Ileum- Colonduplex, Riesendivertikel oder ungewöhnliches Meckel'sches Divertikel. GROSS et al (64) wiesen 1952 auf die Unrichtigkeit dieser Bezeichnungen hin und schlugen den einheitlichen Begriff "Duplikatur" vor. Die Diagnose "Duplikatur" gründet sich auf die histologische Untersuchung. Makroskopisch entsteht höchstens der Verdacht, besonders bei zystischen Duplikaturen und solchen, die keine Verbindung zum eigentlichen Darmrohr aufweisen. Kennzeichnend für eine Duplikatur ist ihr typischer Wandaufbau, der dem der Darmwand entspricht, bestehend aus

- Tunica serosa (gelegentlich)
- Tunica adventitia
- Tunica muscularis propria mit Plexus myentericus
- Tela submucosa mit Plexus submucosus
- Tunica mucosa

Für die Diagnose "Duplikatur" müssen jedoch nicht alle Wandschichten vorhanden sein, da bereits Schleimhaut vom Typ entodermalen Ursprungs mit einer Lamina muscularis mucosae oder zirkuläre und longitudinale glatte Muskulatur die Zugehörigkeit zum Gastrointestinaltrakt eindeutig bestätigen. Die Lage und Anwesenheit von Muskulatur sind deshalb ein besserer Anhaltspunkt für die Beurteilung als der Typ der Schleimhaut. Dies gilt besonders dann, wenn infolge einer Druckatrophie oder von Entzündungen in zystischen Duplikaturen keine Schleimhaut nachweisbar ist. Von den Duplikaturen des Gastrointestinaltrakts sind abzugrenzen: Echte Zysten lymphogenen Urprungs mit typischem Endothel, die Dermoidzysten, teratogene Zysten und versprengte Gebilde aus Keimen des Urogenitaltrakts. Darüber hinaus dürfen Duplikaturen nicht verwechselt oder gleichgesetzt werden mit persistierenden Dottergangsresten, dem Meckel'schen Divertikel oder mit echten Divertikeln.

3. Kasuistik

Fall 1 *

H.S., ein 15 jähriger Patient, der bereits vor vier Monaten über kolikartige Bauchschmerzen geklagt hatte, wurde wegen erneuter heftiger Bauchschmerzen, die am Morgen plötzlich aufgetreten waren, in die Klinik aufgenommen. Die Beschwerden wurden im Laufe des Tages stärker und der Patient begann zu erbrechen, hatte Schmerzen beim Wasserlassen und rötlichen Urin.

Bei der Aufnahme bot der 15 jährige das Bild eines akuten Abdomens. Er hatte 39°C Fieber, eine Leukozytose von 13000 mit 30% Stabkernigen, eine Glykosurie ohne Erhöhung des Blutzuckers. Die Röntgenaufnahme des Abdomens ergab keine Besonderheiten. Bei der am selben Tag durchgeführten Laparotomie fand sich eine Dünndarmperforation gegenüber einer divertikelartigen Dünndarmausstülpung. Wegen der bestehenden Peritonitis wurde auf eine Resektion zunächst verzichtet und die Perforation übernäht, sowie eine Probeexzision aus makroskopisch auffälliger Dünndarmschleimhaut entnommen, sowie appendektomiert und eine Invagination gelöst. Die 15 Tage später durchgeführte Dünndarmpassage ergab röntgenologisch keinen Anhalt auf sonstige Anomalien. Fünf Wochen später wurde eine Dünndarmresektion durchgeführt, da das Ergebnis der histologischen Untersuchung in den Schleimhautstücken heterotope Magenmukosa ergeben hatte. Nach dem

* Für die Überlassung der klinischen Daten danken wir Herrn Prof. Dr. med. W. GRILL, Chefarzt der Chirurgischen Abteilung des Kreiskrankenhauses Starnberg.

Aufsuchen der ehemaligen OP-Stelle fiel auf, daß auch jetzt ein deutlich dilatiertes Jejunum vorlag. Zusätzlich erschien die Wand des Darms in diesem Bereich polypös verdickt. Deswegen wurde das Jejunum auf eine Länge von 35 cm reseziert und eine End-zu-End Anastomose angelegt.
Zur pathologisch-anatomischen Beurteilung kam ein 35 cm langes Dünndarmresektionsstück. Parallel dazu am Mesenterialansatz ein zweites 15 cm langes Darmlumen, das in der Mitte in einem Abstand von 3 cm an zwei Stellen und an jedem Ende mit dem regulären Darmlumen durch je eine Wandöffnung in Verbindung steht. Die Schleimhaut des Parallellumens ist polypös verdickt und gefaltet. (Abbildung 1.).
Bei der histologischen Untersuchung fand sich im Bereich der regulären Darmlichtung eine Auskleidung durch regelrecht strukturierte Dünndarmschleimhaut mit Ausbildung Kerckring'scher Falten. Im Bereich der zweiten, dem Mesenterium zugewandten Lichtung, ist durchwegs Magenschleimhaut vom Korpustyp zu erkennen, stellenweise mit foveolärer Hyperplasie. In der gemeinsamen Trennwand ist an der Basis beider Schleimhautschichten jeweils eine basale Muscularis mucosae entwickelt, voneinander getrennt durch lockeres, submuköses Bindegewebe. Stellenweise sind zwischen den beiden Wandteilen eine Muscularis propria mit intramuralen Ganglienzellen erkennbar. (Abbildung 2. Abbildung 3. Abbildung 4.). Die übrigen Wandanteile des zweiten Darmlumens sind vollständig mit Muscularis propria umgeben. Im Bereich der Verbindungsstellen stoßen Dünndarmschleimhaut und Magenschleimhaut unmittelbar aneinander. (Abbildung 5.).
Es handelt sich somit um den Fall einer tubulären Dünndarmduplikatur, einer sogenannten Doppelflinte, mit ausgeprägter Magenschleimhautheterotopie vom Korpus-Fundustyp, die mit dem regulären Darmlumen kommuniziert.

Fall 2 *
C.P.M., ein 14 jähriger Patient erschien mit kolikartigen Schmerzen im Mittel- und Unterbauch, verbunden mit heftigem Erbrechen. Eine Abdomenleeraufnahme zeigte Meteorismus des Kolons und kleine Spiegelbildung im terminalen Ileum. Bei der anschließend durchgeführten Laparotomie fand sich wenig Exsudat in der Bauchhöhle. Bei der Revision des Bauchraums fand sich neben einer reizlosen Appendektomiestelle eine Dünndarmduplikatur, die etwa 12 cm oral der Ileozökalklappe breitbasig vom terminalen Ileum abging und anfangs die Dicke des Dünndarms hatte. Sie erweiterte sich nach etwa 5 cm zystenförmig, war in diesem Bereich akut entzündet und verdickt. Nach erneuter Verengung setzte sich die Duplikatur in etwa Dünndarmgröße bis zum Mesenterialansatz fort, unterfuhr zusammen mit den Mesenterialge-

* Für die Überlassung der klinischen Daten danken wir Herrn Dr. med. M. DANNEGGER, Chefarzt der Chirurgischen Abteilung des Kreiskrankenhauses Freising.

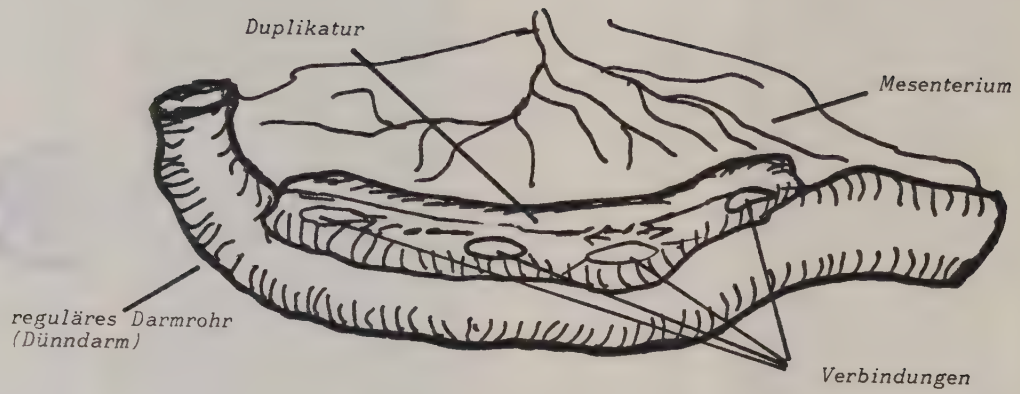

Abbildung 1: Operationspräparat Fall 1.

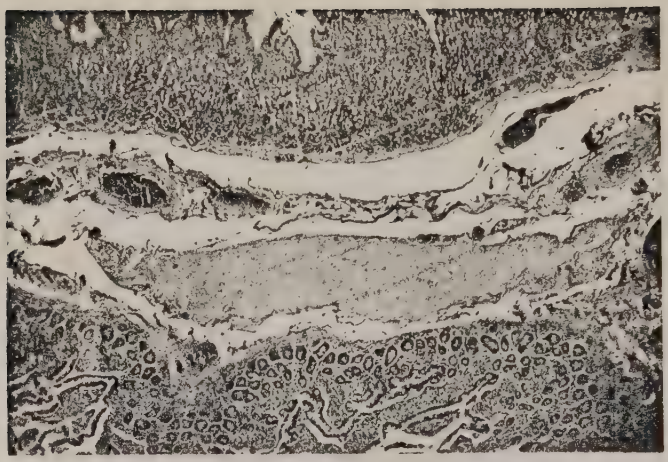

Abbildung 2: (HE, ca 40x). Fall 1. Gemeinsame Wand zwischen Duplikatur und regulärem Darmrohr, Abschnitt mit muskulärem Anteil.

Abbildung 3: (HE, ca 25x). Fall 1. Gemeinsame Wand zwischen Duplikatur und regulärem Darmrohr. Keine Tunica muscularis propria nachweisbar.

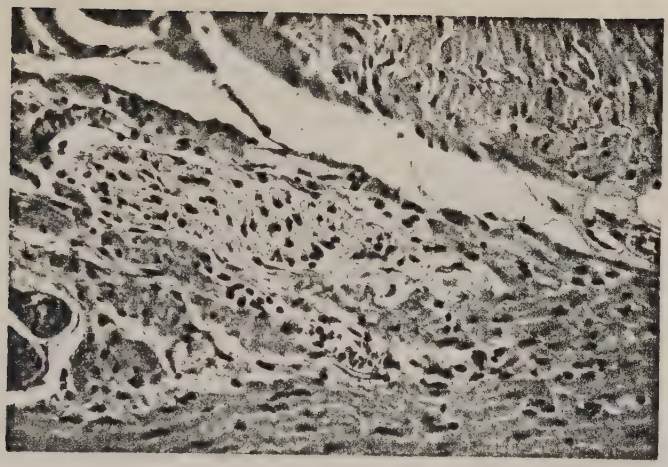

Abbildung 4: (HE, ca 250x). Fall 1. Ganglienzellen in Tunica muscularis der Duplikaturwand.

Abbildung 5: (HE, ca 70x). Fall 1. Übergang Dünndarmmukosa in Magenmukosa.

fäßen das Pankreas, buchtete sich mehrfach aus, verjüngte sich bis auf Bleistiftdicke und endete blind in Höhe des Abgangs der Arteria gastrica sinistra. Die Duplikatur wurde reseziert und das terminale Ileum verschlossen. Das zur Beurteilung gekommene Darmresektat zeigt Abbildung 6.
Histologischer Befund: Der Absetzungsrand der Duplikatur vom regulären Darmrohr zeigt eine Schleimhaut vom Magenkorpustyp, die völlig regelrecht gebaut ist und nur lockere lymphozytäre Infiltrate in der Foveolarregion, jedoch keine Defekte aufweist. Im weiteren Verlauf entspricht die Schleimhaut in dem dilatierten Abschnitt dem Antrumtyp, in den engeren Abschnitten dem Korpustyp. Die äußeren Wandschichten betstehen aus Zirkulär- und Längsmuskulatur. Der hintere, mehrfach vorgebuckelte Teil der Duplikatur besitzt kein darstellbares Lumen und besteht aus zahlreichen, mit Schleim gefüllten Zysten von unterschiedlichem Durchmesser bis zu 1 cm. Zum Teil sind die einzelnen Zysten mit Oberflächenepithel vom Magentyp und gut differenzierten drüsigen Formationen ausgekleidet, zum Teil findet sich nur mehr fibromuskuläres Gewebe, das von einem mukoiden Epithel ausgekleidet ist und muköse Drüsen besitzt. Das Stroma wird hier mittelgradig granulozytär infiltriert. (Abbildung 7.). An einer Stelle ist eine deutliche Plattenepithelzellmetaplasie zu erkennen. (Abbildung 8.).
Es handelt sich hier um eine Duplikatur des Gastrointestinaltrakts mit Schleimhautauskleidung vom Magentyp mit mäßiger Entzündung und Plattenepithelzellmetaplasie.

Fall 3 *
J.P., ein 6 jähriger Patient wurde unter dem Bild eines akuten Abdomens in die Klinik aufgenommen. Bei der Laparotomie fand sich eine 5 cm große Zyste etwa 30 cm proximal von der Ileozökalklappe. Diese war in sich torquiert und hatte zu einem totalen Verschluß des Dünndarms geführt. Die Zyste wurde mit einem Teil des Ileums reseziert und der Darm End-zu-End anastomosiert.
Zur Beurteilung kam ein 6 cm langes Dünndarmstück, das an der Mesenterialwurzel eine im Durchmesser 5 cm große Zyste aufwies, die keine Verbindung zum Darmlumen besaß. (Abbildung 9.).
Bei der histologischen Untersuchung findet sich ein regelrechter Darm. Im Übergang zur Zyste ist lockeres fibröses Stroma, das sich in die Wand der Zyste fortsetzt. Gelegentlich sind eindeutig glatte Muskelfaserstrukturen erkennbar. Eine Schleimhaut ist nicht nachweisbar. Es findet sich in diesem Bereich eine lockere lymphozytäre Entzündung mit Kapillarproliferationen, das übrige Stroma teilweise ödematös verquollen, die Serosa herdförmig fibrosiert. (Abbildung 10.).
Es handelt sich um ein Darmstück mit einer zystischen Duplika-

* Für die Überlassung der klinischen Daten danken wir Herrn Dr. med. REGENBRECHT, Chefarzt der Chirurgischen Abteilung der Städtischen Kinderklinik Regensburg.

Abbildung 6: (Verkleinerung ca 0,5). Fall 2. Operationspräparat.

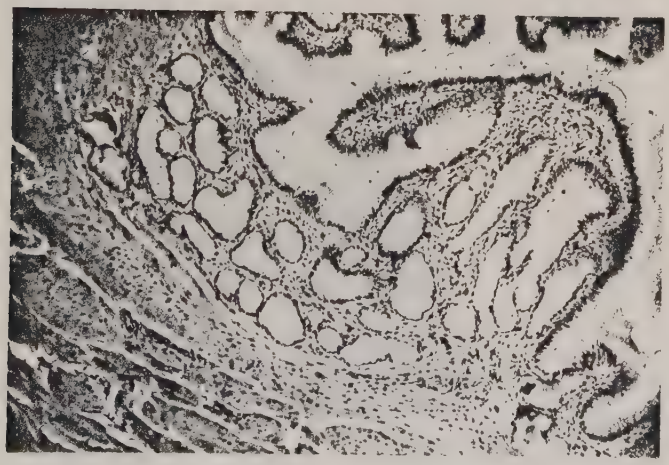

Abbildung 7: (HE, ca70x). Fall 2. Magenschleimhautauskleidung der Duplikatur.

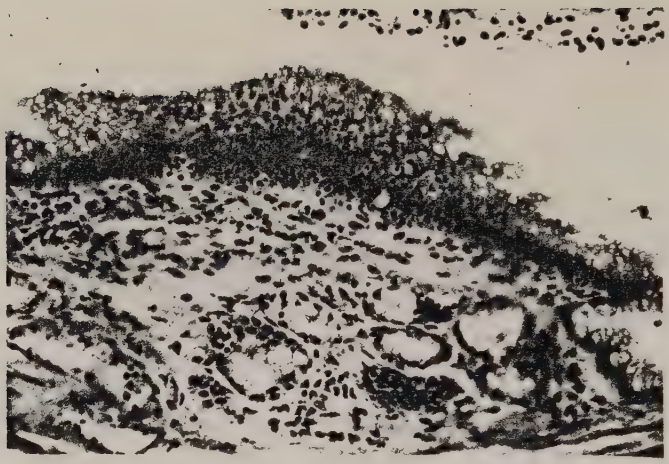

Abbildung 8: (HE, ca 250x). Fall 2. Plattenepithelzellmetaplasie in der Duplikaturwand.



Abbildung 9: (Verkleinerung ca 0,8). Fall 3. Operationspräparat.



Abbildung 10: (HE, ca 40x). Fall 3. Keine Mukosa in der Duplikaturwand nachweisbar.

tur, wobei im Bereich der Duplikatur ausschließlich die teilweise stark fibrosierten Muskelabschnitte erkennbar sind, während die Schleimhaut offensichtlich vollständig entzündlich destruiert war.

4. Häufigkeit und Vorkommen

Duplikaturen des Gastrointestinaltrakts sind seltene Entwicklungsanomalien, gemessen an Darmmißbildungen anderer Art. POTTER (108) fand unter 8000 Autopsien von Säuglingen und Neugeborenen zwei Duplikaturen. GROSS et al (64) 67 Fälle innerhalb von 22 Jahren im Krankengut des "Boston Children Hospital", BISHOP und KOOP (17) 38 Fälle innerhalb von 10 Jahren im "Children's Hospital of Philadelphia", FAVARA et al (50) 37 Fälle innerhalb von 17 Jahren im "Children's Hospital Denver", BOWER et al (23) 64 Fälle innerhalb von 40 Jahren im "Children's Hospital of Pittsburgh".
Als kongenitale Mißbildungen manifestieren sich Duplikaturen des Gastrointestinaltrakts ihrer Natur gemäß vorwiegend in der frühesten Kindheit: 26% im ersten Lebensmonat, 69% in den ersten beiden Jahren und nur 9% werden erst im Erwachsenenalter diagnostiziert. (Tabelle 1.). Die Geschlechtsverteilung weiblich zu männlich beträgt zwei zu drei. Duplikaturen treten im gesamten Gastrointestinaltrakt auf, von der Mundhöhle (Fälle Nr. 111,232,299) bis zum Rektum in 20 Fällen. Am häufigsten treten sie auf im Bereich des Dünndarms mit 57%, gefolgt von Dickdarm mit 23% und den übrigen Abschnitten des Verdauungstrakts. Tabelle 2. zeigt die Verteilung der Lokalisationen.

Alter bei Diagnose	Anzahl	%
jünger als 1 Monat	107	25%
jünger als 2 Jahre	295	69%
jünger als 18 Jahre	389	91%
älter als 18 Jahre	40	9%

Tab.1: Altersverteilung bei Diagnosestellung der in der Literatur mitgeteilten Fälle.

5. Pathologische Anatomie

Die häufigsten Formen und Lagen von Duplikaturen des Gastrointestinaltrakts verbunden mit relativen Häufigkeitsangaben sind in Abbildung 11. zusammengefaßt.
Duplikaturen sind hinsichtlich ihrer Lage, Form und Größe sowie ihres Verlaufs äußerst vielfältig. Die Variation reicht von zystischen Duplikaturen mit einigen Millimetern Durchmesser an einem Ende der Skala hin zu kompletter Verdopplung des gesamten Dünndarms und Dickdarms am anderen Ende. GROSS et al (64) teilten 1952 die Duplikaturen ein in zystische und tubuläre. Es läßt sich darüberhinaus eine Einteilung vornehmen in solche mit Verbindung zum eigentlichen Darmrohr als kommunizierende und solche ohne Verbindung als nicht kommunizierende Duplikaturen. Es wurden kleine zystische

Lokalisation	Anzahl	%
Mundhöhle	3	1%
Oesophagus	16	3%
Thorax	43	9%
Magen	31	7%
Duodenum	26	6%
Jejunum	52	11%
Ileum	192	40%
Kolon	83	18%
Appendix	7	1%
Rektum	20	4%
Gesamtzahl	**473**	**100%**

Tab.2: Verteilung der Lokalisation von Duplikaturen bei den Fällen aus der Literatur.

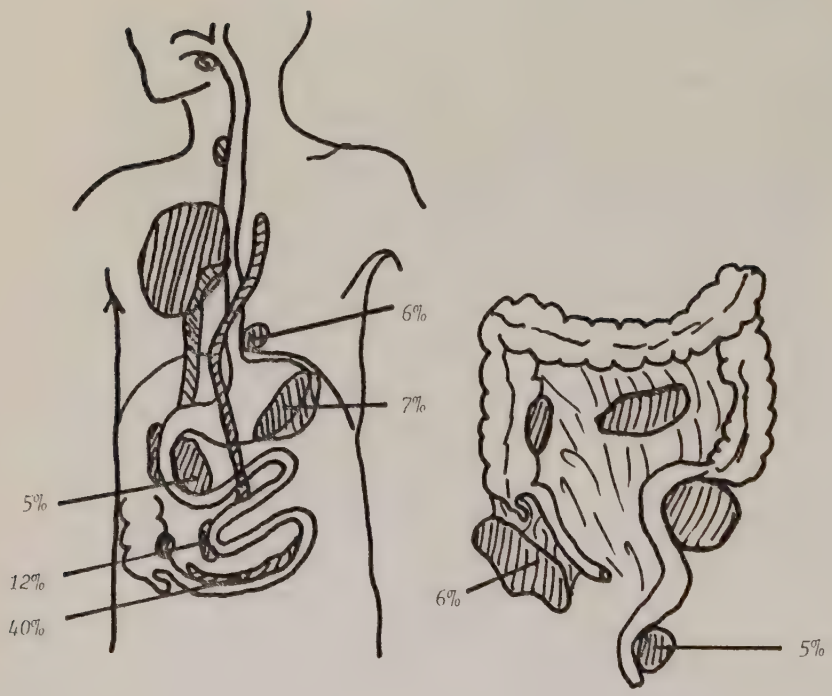

Abbildung 11: Lage und Formen von Duplikaturen. Relative Häufigkeitsangaben bei besonders häufiger Lokalisation. Zusammenstellung aus der Literatur.

Gebilde beschrieben, die in die Wand des Magen-Darm-Kanals eingebettet sind oder getrennt im Mediastinum oder Mesenterium liegen, aber auch eng mit dem primären Darmrohr zusammenhängende Duplikaturen, in denen sich die Wandschichten beider Hohlräume in einem mehr oder weniger ausgedehnten Kontaktbezirk miteinander vereinigen und verflechten. Dadurch kommt es zur Bildung des sogenannten Doppelflintenphänomens. In 61% der Fälle von Duplikaturen ist die Trennwand an einer oder an mehreren Stellen unterbrochen und die Lumina kommunizieren. (Abbildung 12.)
Duplikaturen liegen fast immer intramesenterial. Das Meckelsche Divertikel bildet sich demgegenüber an der dem Mesenterialansatz gegenüberliegenden Seite aus. Hinzukommt sein charakteristischer Abstand von der Ileozökalklappe. Diese beiden Kriterien erlauben in der Regel eine eindeutige Unterscheidung von der Duplikatur. Fälle von gleichzeitigem Auftreten einer Duplikatur mit einem Meckel'schen Divertikel sind darüberhinaus Beweis für die Eigenständigkeit beider Erscheinungen. Tubuläre Duplikaturen können auch eine weitgehend selbständige Richtung einschlagen, ein eigenes Mesenterium aufweisen oder von der Bauchhöhle durch eine eigene Zwerchfellücke bis in das hintere obere Mediastinum reichen und Verbindung zum Wirbelkanal und Rückenmark aufnehmen. (Fälle Nr.15,18,24, 108). Die Blutversorgung kann dabei entweder durch Gefäße des topographisch zugehörigen Darmabschnitts oder getrennt erfolgen.

6. Mikroskopische Anatomie

Histologisch baut sich die Wand von Duplikaturen entsprechend ihrer Herkunft aus glatter Muskulatur und Mukosa auf. Die Schleimhaut kann dem regulären Darmrohr exakt gleichen, aber sich auch von der topographischen Zuordnung unterscheiden. Eine Mosaikbildung aus zwei oder mehreren verschiedenen Schleimhauttypen mit der Ausbildung indifferenter Mukosaarten, mehrreihigem oder einreihigem Flimmerepithel ist möglich. GROSS et al (64) fanden in Duplikaturen der Mundhöhle und des Oesophagus Kolonmukosa (Fall 299), in einer Duplikatur des Rektums Magenmukosa. (Fall 360). Heterotope Magenmukosa, als überaus typische Komplikation findet sich in 26% der Fälle. Sie ist in der Regel funktionstüchtig und sezerniert Salzsäure und Pepsin. Dadurch können Ulzera und Perforationen entstehen. Mit 64% ist das Ileum am häufigsten davon betroffen. Die andere Hälfte verteilt sich auf intrathorakale Duplikaturen und das Jejunum. (Tabelle 3.). Teilweise lassen sich auch ein Plexus myentericus und Plexus submucosus nachweisen. In den vorliegenden Veröffentlichungen ist die histologische Untersuchung der Duplikaturen zum Teil nur ungenügend vorgenommen oder berichtet worden. Bei vielen Arbeiten fehlen entsprechende Angaben. Wenn in 20% der Fälle eine Verbindung der Lumina besteht, sammelt sich normaler Darminhalt in der Duplikatur an und kann vor allem bei fehlender aboraler Verbindung Anlaß zu Entzündungen oder Bildung von Kotsteinen sein. Existiert keine Verbin-

1. Zystische Duplikaturen.



Intramurale Form | Intramesenteriale Form nicht kommunizierend | Intramesenteriale F. kommunizierend



a) b) c) d) e) f)

a) Duplikatur ohne Verbindung zum regulären Darmrohr.
b) Duplikatur mit oraler und aboraler Verbindung.
c) Duplikatur mit oraler Verbindung.
d) Duplikatur mit aboraler Verbindung.
e) Duplikatur mit teilweise gemeinsamer Wand und Verbindung.
f) Gemischte Form einer Duplikatur.

Abbildung 12: Verschiedene Formen von Duplikaturen.

dung, enthalten die Duplikaturen gewöhnlich eine farblose, schleimige Flüssigkeit.

Lokalisation	Anzahl	%
Oesophagus	4	5%
Duodenum	6	7%
Jejunum	20	22%
Ileum	57	64%
Kolon	2	2%
Summe	89	100%

Tab.3: Verteilung der Lokalisation heterotoper Magenmukosa. (Literatur-Fälle).

7. Maligne Tumoren in Duplikaturen

Dreizehn Fälle von Neoplasien in Duplikaturen sind bekannt und gut dokumentiert. In allen Fällen lagen Karzinome vor. Eine Zusammenstellung der wichtigsten Befunde enthält Tabelle 4.
Die malignen Entartungen traten alle im Alter zwischen 26 und 65 Jahren auf, sieben vor dem 45. Lebensjahr. Die Geschlechtsverteilung männlich zu weiblich betrug vier zu neun. Von den dreizehn Karzinomen waren elf Adenokarzinome: Einmal lokalisiert im hinteren Anteil einer tubulären Oesophagusduplikatur (Fall 2), einmal in einer Duplikatur des Magens (Fall 3), einmal des Ileums (Fall 4), dreimal in Duplikaturen des Kolons (Fälle Nr. 8,9,10). Die restlichen fünf Karzinome entwickelten sich in Rektumduplikaturen (Fälle Nr. 1,5,6,11,12). In zwei Fällen waren die Duplikaturen mit Magenmukosa ausgekleidet (Fälle Nr. 3,4).
Die histologische Untersuchung der Adenokarzinome ergab das Bild unterschiedlich differenzierter Adenokarzinome des Magens, Ileums und Kolons. In zwei Fällen zeigten sich Siegelringzellen und Schleimbildung (Fälle Nr. 11,12). Zwei der

Lfd. Nr.	Lit. Nr.	Autor	Jahr	Alter	Geschlecht	Lage	Form	Verbindung	Epithelauskleidung und Tumorhistologie
1	10	BALLANTYNE	1932	38J	W	Präsakral	zys		Hochprismatisch, schleimbildend Adenokarzinom
2	30	BUTLER	1950		M	Oesophagus	tub		Adenokarzinom
3	92	MAYO	1955	64J	W	Magen	zys		Hochprismatisch, Becherzellen Hoch differenziertes Adenokarzinom
4	96	MICOLONGHI	1958	54J	M	Ileum	tub		Epithelzellen, Magenmukosa Gering differenziertes Adenokarzinom
5	36	CROWLEY	1960	37J	W	Präsakral	zys		Hochprismatisch, schleimbildend Mittel bis hoch diff. Adenokarzinom
6	139	WEITZEL	1963		W	Rektum	zys		Hochprismatisch Adenokarzinom
7	83	LARIZADEH	1965	44J	W	Kolon	tub	+	Hochprism. Epithel, Plattenepithelzellen Hoch diff. Plattenepithelzellkarzinom
8	131	TAMONEY	1967	61J	W	Zökum	tub	+	Kolonmukosa, Villöses Adenom Stellenweise hoch diff. Adenokarzinom
9	101	ORR	1975	57J	W	Mesokolon	tub		Hochprismatisch, schleimbildend Carcinoma-in-situ, gering diff. Adenokarzinom
10	101	ORR	1975	41J	W	Ileozökal	zys		Hochprismatisch, kubisch, Zilien Mittel bis hoch diff. Adenokarzinom
11	44	DOWNING	1978	42J	M	Rektum	zys		Mehrschichtiges Plattenepithel Schleimbildendes Adenokarzinom
12	34	COLIN	1979	26J	W	Rektum	zys		Granulationsgewebe, Fremdkörperriesenzellen Schleimbildendes Adenokarzinom
13	1	ADAIR	1981	65J	M	Ileum	zys		Hochprismatisch, Plattenepithel, Zilien Pleomorphie, Hyperchromasie Hoch diff. Plattenepithelzellkarzinom

Abkürzungen: zys = zystisch, tub = tubulär, + = Verbindung vorhanden.

Tab.4: Duplikaturen mit Karzinom.

dreizehn Karzinome waren Plattenepithelzellkarzinome. Der erste der beiden zitierten Fälle (Fall 7) entstand in einer tubulären Duplikatur, die in Verbindung zum Zökum stand und am Kolon transversum und Duodenum angeheftet war. Das orale Ende, an dem sich das Karzinom entwickelt hatte, war mit Plattenepithel ausgekleidet, das aborale Ende enthielt Kolonmukosa. Der zweite Fall (Fall 13) eines Plattenepithelzellkarzinoms fand sich in einer intramesenterial gelegenen, zystischen Duplikatur des terminalen Ileums. Die histologische Untersuchung ergab ein Areal mit zilientragendem, hochprismatischem Epithel. Die übrige Zystenwand war mit Plattenepithel ausgekleidet, das Zellkernhyperchromasie und Pleomorphie zeigte und in dem Inseln von hochdifferenziertem Plattenepithelzellkarzinom nachweisbar waren.
Es erscheint bemerkenswert, daß die Mukosa in sieben Fällen außer dem infiltrierenden Karzinom Veränderungen zeigte, die von atypischen Epithelzellen bis zum Carcinoma-in-situ reichten. Hinsichtlich der Karzinomentstehung in Duplikaturen kann eine direkte Einwirkung unresorbierter Bestandteile des Darminhalts bei nicht kommunizierenden Duplikaturen keine Rolle spielen. WILLIS (140) und BURKITT (28) haben einen solchen karzinogenen Effekt für die Entstehung von Kolonkarzinomen verantwortlich gemacht. Dieser Faktor wäre nur bei kommunizierenden Duplikaturen zu diskutieren. Bei nicht kommunizierenden Duplikaturen wäre eine kanzerogene Wirkung des Schleims, der normalerweise von der Dickdarmschleimhaut gebildet wird und sich in der Duplikatur ansammelt eventuell im Sinne einer Ko- oder Synkarzinogenese denkbar. (ORR und EDWARDS (101)). In zwei Fällen (Fälle 7,8) bestand eine solche Verbindung. Daß in totalen Dickdarmduplikaturen, die durch distale Anastomosierung eine Verbindung zum regulären Darmrohr erhalten hatten und in die normale Darmpassage einbezogen worden waren, nie von maligner Entartung berichtet wurde, steht mit dieser Vorstellung im Einklang. Die Prognose bei Duplikaturen mit Karzinom ist im Vergleich zu Duplikaturen ohne Karzinom besonders schlecht, da in den meisten Fällen die operative Intervention in Folge des Fehlens einer präoperativen Diagnose nicht radikal genug war. Bei der chirurgischen Therapie maligner Tumoren ist die präoperative Diagnostik und die darauf aufbauende Operationsplanung von entscheidender Bedeutung für die Prognose.

8. Assoziierte Mißbildungen

In etwa 30% der Fälle sind Duplikaturen mit anderen Mißbildungen vergesellschaftet. Die Duplikatur ist dann Teil einer komplexen Fehlentwicklung, welche in 34% den Verdauungstrakt betrifft, in 30% die Wirbelsäule, das Rückenmark und die bedeckenden Weichteile und in 21% das Urogenitalsystem. Die restlichen 15% verteilen sich auf Mißbildungen anderer Organe. In Tabelle 5. sind die beobachteten Mißbildungen ihrer Häufigkeit nach und in Beziehung zur Lage der Duplikatur aufgeführt.

Art der Mißbildung	Thorax	Magen	Duod.	Dünndarm	Kolon	n
Spaltwirbel	15	3	1	21	9	49
Meningozele	1			3	4	8
Subarachnoid. Verbindung				3	1	4
Rachischisis				1		1
Meckel'sches Divertikel			1	9	2	12
Anus imperforatus			1	2	9	12
Dünndarmatresie				9		9
Oesophagusatresie	3	1	2	1		7
Malrotation		1	1	5		7
Omphalozele			1	3	3	7
Anus duplex					6	6
Situs inversus				5		5
Volvulus				5		5
Harnblasen Duplikatur					13	13
Rektourethrale Fistel					10	10
Urethra Duplikatur					9	9
Rektovaginale Fistel				2	4	6
Uterus Duplikatur					4	4
Nierenbecken Duplikatur				1		1
Transdiaphragmale Duplik.	2	1	1	11		15
Hautfistel		1		3	5	9
Herzmißbildungen			1	3		4
Gallertbauch				2		2
Gallengangsatresie			1			1
Summe	21	7	10	89	79	206

Tab.5: Verteilung verschiedener in der Literatur mitgeteilter assoziierter Mißbildungen.

Es fällt auf, daß 44% der Duplikaturen des Dünndarms und des Magens vornehmlich mit Mißbildungen des Verdauungstrakts einhergehen, während demgegenüber pharyngo-oesophagiale Duplikaturen, mediastinale und abdomino-thorakale Duplikaturen in 76% vorwiegend mit Defekten an der Wirbelsäule kombiniert sind. Es kamen dabei alle Formen einer Spina bifida vor, von Spaltwirbeln einer oder mehrerer Wirbelkörper an der dorsalen oder ventralen Seite über Meningozelen bis zur Rachischisis. In vier Fällen konnte eine Verbindung des Verdauungstrakts mit dem zentralen Nervensystem nachgewiesen werden. (Fälle Nr. 15,18,24,108).
Duplikaturen des Dickdarms sind in 44% vorwiegend mit Mißbildungen des Urogenitalsystems kombiniert. Duplikaturen des oberen Verdauungstrakts gingen nie mit Mißbildungen des Urogenitaltrakts einher. Diese auffällige Verteilung läßt sich zum Teil aus der Entwicklungsgeschichte und der Pathogenese von Duplikaturen erklären, wenn diese nicht im Stadium der Organogenese, sondern in einem früheren Stadium entstehen, in dem sich die einzelnen Organsysteme aus gemeinsamen Strukturen entwickeln. Hinweise darauf sind im nächsten Kapitel gegeben.
Einige der seltenen Mißbildungen entziehen sich völlig unserem Verständnis, müssen aber vielleicht auch unabhängig von Duplikaturen gesehen werden.

9. Ätiologie und Pathogenese

Die Ätiologie von Duplikaturen des Verdauungstrakts ist ungeklärt. Eine einheitliche Theorie müßte aber nicht nur die verschiedenen Formen von Duplikaturen berücksichtigen und deren Lagebeziehung zum Verdauungstrakt, sondern sollte auch das Auftreten assoziierter Mißbildungen erklären können. Die Vermutung, daß Duplikaturen in Zusammenhang mit dem Ductus omphaloentericus stehen, trifft nicht zu, da Duplikaturen im gesamten Verdauungstrakt auftreten und fast immer an der dem Mesenterium zugewandten Seite des Darms liegen. Fälle von gemeinsamen Auftreten von Duplikaturen und Meckel'schem Divertikel beweisen die Eigenständigkeit beider Erscheinungen.
LEWIS und THYNG (88) konnten 1908 bei Menschen und Tieren im Foetalstadium teils knötchenförmige, teils divertikelähnliche Aussackungen an verschiedenen Darmabschnitten beobachten. Normalerweise bilden sich diese bis zur Geburt zurück. Die unvollständige Involution solcher Aussackungen sollte der Beginn von Doppelbildungen sein.
Die Theorie BREMER's (24) gründet sich auf die Beobachtung, daß es etwa in der sechsten Foetalwoche durch Proliferation von Epithelzellen zur Verlegung des primären Darmlumens kommt. Mit zunehmendem Längenwachstum bilden sich später Vakuolen, die miteinander verschmelzen und so die Darmlichtung wieder herstellen. Wird diese Entwicklung gehemmt, können Septen verbleiben oder entstehen. Aus den persistierenden Gewebespalten könnten sich dann Duplikaturen entwickeln. (Abbildung 13.).

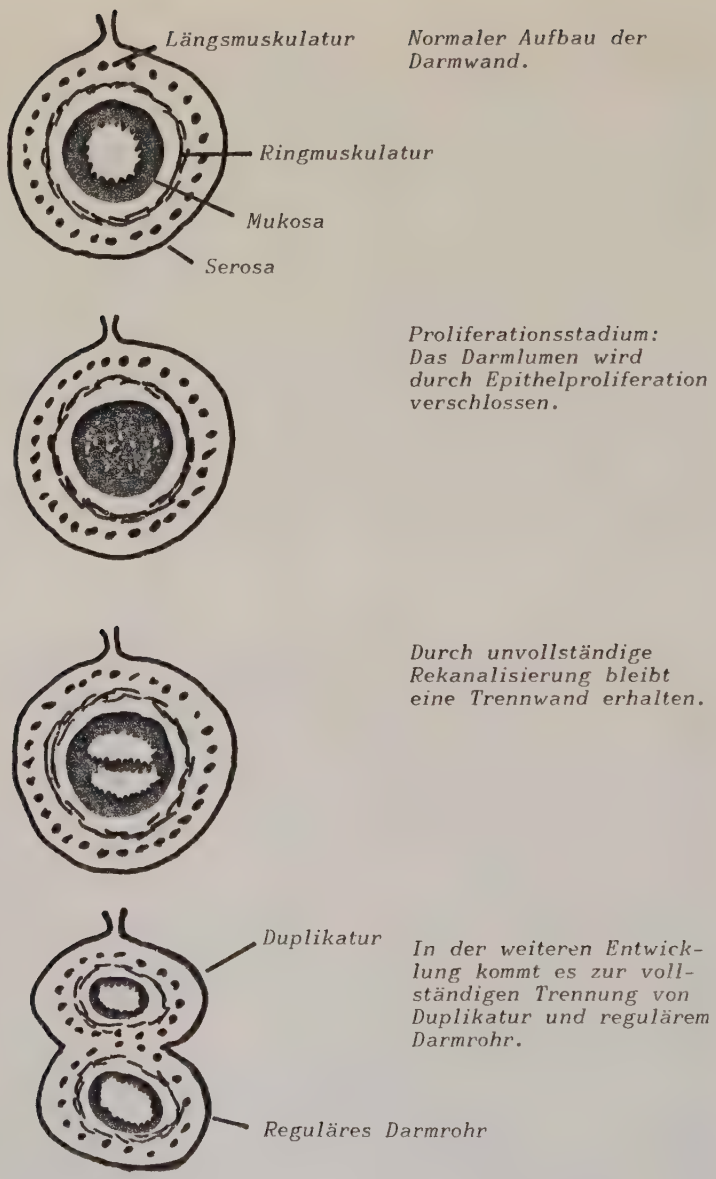

Abbildung 13: Epithelproliferationstheorie zur Entstehung von Duplikaturen nach BREMER.

Verbindungen zwischen der Duplikatur und dem regulären Darmrohr ließen sich dadurch erklären, ebenso wie Duplikaturen eine mehr oder weniger gemeinsame Wand entwickeln oder ein eigenes Mesenterium bekommen können. Diese Theorie kann jedoch allenfalls für jene Gruppe von Duplikaturen zutreffen, die als lokale Fehlentwicklung der Darmwand aufzufassen wären, im Darmlumen, in der Darmwand oder zwischen den Mesenterialblättern liegen und nicht mit anderen Mißbildungen kombiniert sind. Ungeklärt bleibt bei dieser Theorie die Entwicklung eines vollständigen Muskelschlauchs.
Eine Hypothese ganz anderer Art entwickelte FAVARA 1971 (50) an Hand von Beobachtungen bei sechs Neugeborenen, bei denen neben den eigentlichen Duplikaturen V-förmige Mesenterialdefekte, Verkalkungen des Peritoneums und Fibrosierungen vorhanden waren. Demnach sollen bestimmte Darmduplikaturen Folge intrauteriner ischämischer Infarkte sein. Dieser Vorstellung liegt eine Arbeit von SANTULLI und BLANC 1961 (121) zugrunde, die annahmen, daß durch intrauterine Infarkte intestinale Atresien entstünden. LOUW und BARNARD 1955 (89) haben dies auch experimentell an Hunden beweisen können. Die Vorstellung geht dahin, daß durch intrauterine Vorgänge besonders bei der Darmdrehung oder als Folge kongenitaler Gefäßmißbildungen Occlusionen der Mesenterialgefäße verursacht werden, die eine segmentale Infarzierung in steriler Umgebung zur Folge hätten mit anschließender Resorption des infarzierten Segments. Durch unvollständige Infarzierung könnten sich aus sequestrierten Gewebeinseln Duplikaturen entwickeln. (Abbildung 14.). Neun Fälle von Auftreten von Dünndarmatresien bei Duplikaturen stützen diese Theorie. (Fälle Nr. 126,127,140,141,142,152,216,262,381).
Die umfassendsten und am besten begründeten Theorien stammen von SAUNDERS 1943 (122), Mc LETCHIE, PURVES und SAUNDERS 1954 (93) und VEENEKLAAS 1952 (133). Mit ihnen lassen sich auch zystische, im Mediastinum gelegene Duplikaturen und gleichzeitig vorkommende Mißbildungen von Wirbelsäule und Rückenmark erklären. Um die Mechanismen der Entstehung von Duplikaturen zu verstehen, wenn man den Beginn der Entwicklungsstörung im Blastozystenstadium annimmt, ist es hilfreich, die Entstehung der dreiblättrigen Keimscheibe in Erinnerung zu rufen.
Abbildung 15. zeigt die schematische Darstellung einer 16 Tage alten Keimscheibe in Dorsalansicht. Die Pfeile veranschaulichen die Bewegung der oberflächlichen Ektodermzellen, wie diese vom Primitivstreifen ausgehend, zwischen Ektoderm und Entoderm einwandern und das Mesoderm bilden. Die im Bereich des Primitivknotens invaginierten Zellen wandern kranialwärts und bilden einen röhrenförmigen Fortsatz, der als Chordafortsatz bezeichnet wird. Der Chordafortsatz ist die Anlage des primitiven Achsenorgans, der sogenannten Chorda dorsalis. Am 17. Entwicklungstag trennt die Mesodermschicht zusammen mit dem Chordafortsatz das Entoderm und das Ektoderm vollständig voneinander. Im kaudalen Bereich ist das Material des Chordafortsatzes vorübergehend in das Entoderm eingeschaltet. (Abbildung 16.)
Nach der Vorstellung von SAUNDERS, Mc LETCHIE und PURVES (93)

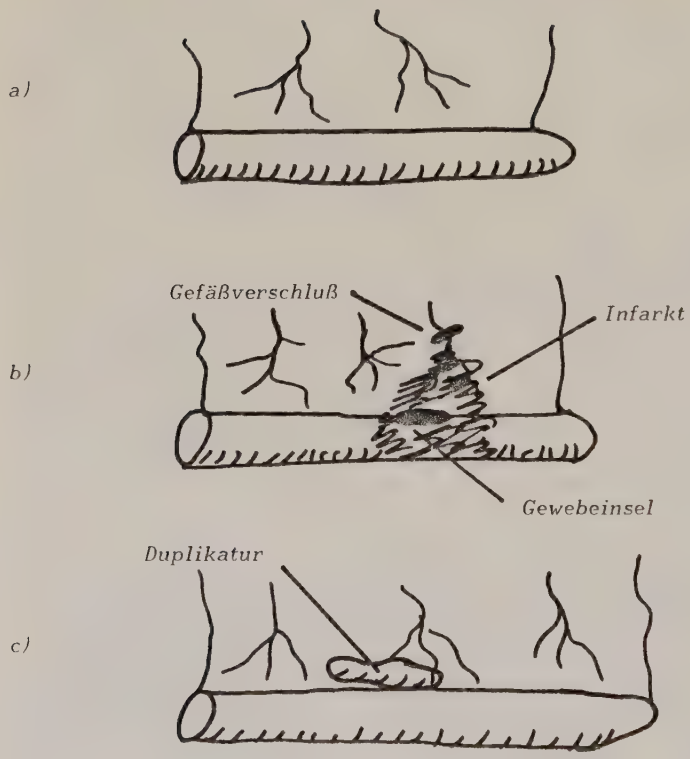

a) Darstellung eines normalen Darmrohrs mit Mesenterium und arterieller Gefäßversorgung.
b) Durch Verschluß eines Arterienastes kommt es zur unvollständigen Infarzierung.
c) Aus den erhaltenen Geweberesten entwickelt sich bei Reparationsvorgängen eine Duplikatur.

Abbildung 14: Infarkttheorie zur Entstehung von Duplikaturen nach FAVARA.

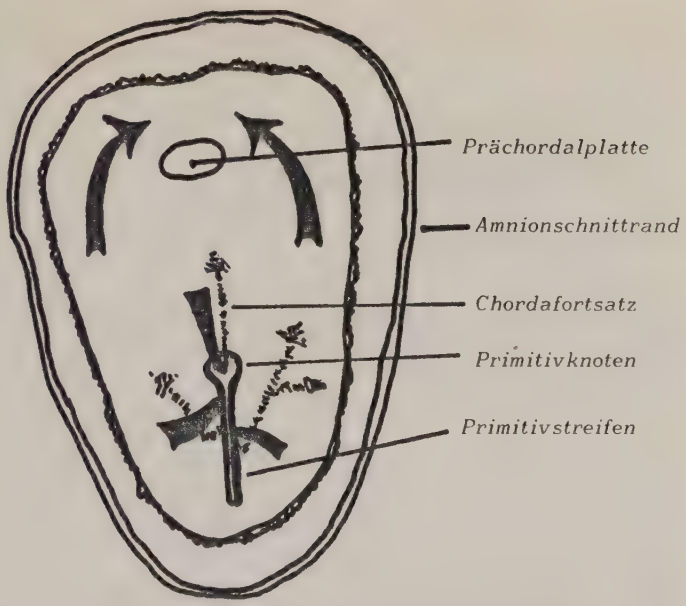

Schematische Darstellung einer Keimscheibe am 16. Tag. Ansicht von dorsal. Die Pfeile veranschaulichen die Bewegung der Ektodermzellen.

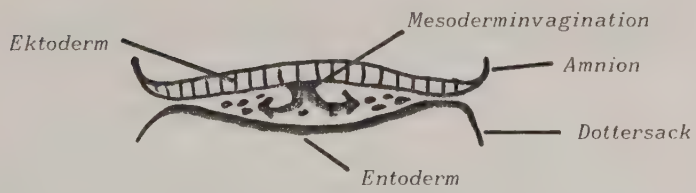

Schematische Darstellung einer Keimscheibe am 16. Tag. Querschnitt durch kaudalen Anteil.

Abbildung 15: Normale Entwicklung der dreiblättrigen Keimscheibe nach LANGMAN.

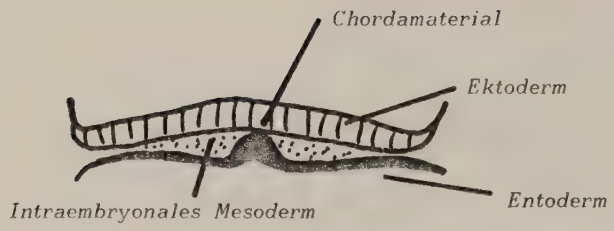

Keimscheibe am 17. Tag, Querschnitt durch kaudalen Anteil, in dem das Material des Chordafortsatzes vorübergehend in das Entoderm eingeschaltet ist.

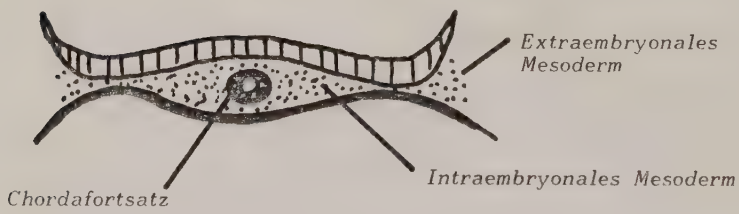

Keimscheibe am 17. Tag, Querschnitt durch kranialen Anteil. Der Chordafortsatz ist in seiner ursprünglichen Form noch mit einem Zentralkanal vorhanden.

Abbildung 16: Längsschnitt durch einen Embryo, der die Lage des Chordafortsatzes zeigt. Normale Entwicklung nach LANGMAN.

führt eine Verklebung zwischen Ektoderm und Entoderm zu Störungen der Entwicklung der Chorda dorsalis, wenn durch strangartige Verbindungen zwischen Ektoderm und Entoderm die Chorda dorsalis entweder gespalten oder zur Seite gedrängt wird. In Abbildung 17. ist schematisch dargestellt, wie dann durch Zug am Urdarm eine Ausstülpung entsteht, die zu einem Traktionsdivertikel und durch partielle Obliteration in Zysten umgewandelt zu Duplikaturen führen könnte. Durch die strangartigen Verbindungen zwischen Ektoderm und Entoderm können sich die mesodermalen Sklerotome beider Seiten nicht vereinigen und erklären damit die Störungen der Entwicklung im Bereich des Rückenmarks und der Wirbelsäule. Durch diese Theorie lassen sich unterschiedliche Merkmale von Duplikaturen gut erklären: Duplikaturen liegen immer im Bereich des ursprünglichen Mesenterium dorsale, ihre Form kann sehr variabel sein und sie sind häufig mit Mißbildungen der Wirbelsäule kombiniert. Die verschiedene Diffenzierung des Epithels ist zwar aus der Pluripotenz primärer Entodermzellen aus dem Urdarm verständlich, welche richtungsbestimmenden Faktoren dann aber zu heterotopen Epithelauskleidungen führen, bleibt unklar.
VEENEKLAAS (133) ist demgegenüber der Ansicht, daß Duplikaturen auf eine direkte Entwicklungsstörung der Chorda dorsalis zurückzuführen sind, zu einem Zeitpunkt in dem sich das Material des Chordafortsatzes vorübergehend in das Entoderm einschaltet und nicht mehr vollständig vom Entoderm löst. Durch die bestehende Verbindung von Chorda dorsalis und Entoderm entstehen dorsal vom Urdarm divertikelartige Ausstülpungen, die sich zu zystischen oder bei ausgedehnten Störungen in der Längsachse zu tubulären Duplikaturen schließen können. (Abbildung 18.).
So wünschenswert eine einheitliche Erklärung aller Formen von Duplikaturen des Verdauungstrakts auch wäre, so ist nicht auszuschließen, daß verschiedene Ursachen zu ganz verschiedenen Abschnitten der Entwicklung jeweils charakteristische Formen von Duplikaturen hervorbringen können. In Abbildung 19. ist der Versuch gemacht, synoptisch darzustellen, daß sich die einzelnen vorgetragenen Theorien keineswegs prinzipiell widersprechen müssen, sondern sich sinnvoll ergänzen lassen.

10. Klinisches Bild

Das Krankheitsbild der Duplikaturen wird durch die Art der Komplikationen bestimmt, die durch das Vorhandensein dieser Gebilde hervorgerufen werden. Es gibt keine Symptome, die für eine Duplikatur pathognomonisch wären. Duplikaturen provozieren eine uncharakteristische Symptomatik und entziehen sich in den meisten Fällen einer präoperativen Diagnostik, besonders wenn sie nicht mit der Lichtung des Darmrohrs kommunizieren.
Krankheitsverursachend wirken Duplikaturen entweder durch Entzündungen, peptische Erosionen und Ulzera, die schwere Blutungen hervorrufen oder auch in Nachbarorgane penetrieren

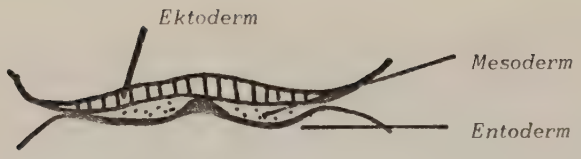

Keimscheibe am 16. Tag, Querschnitt: Adhäsion zwischen Ektoderm und Entoderm.

Keimscheibe am 17. Tag, Querschnitt: Die Adhäsion zwischen Ektoderm und Entderm führt zu einer strangartigen Verbindung beider Keimblätter mit nachfolgender Entwicklungsstörung der Chorda dorsalis.

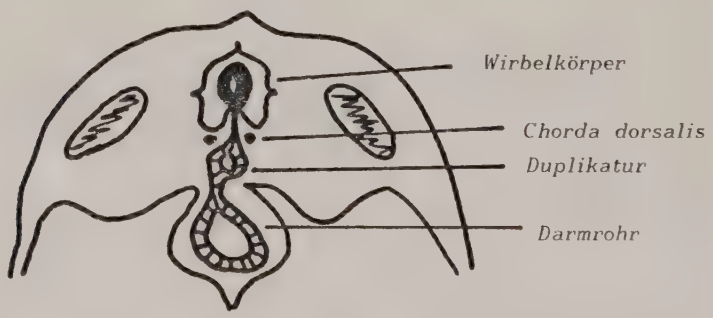

Embryo in der 5. Woche: Die strangartige Verbindung zwischen Ektoderm und Entoderm führt im weiteren Verlauf der Entwicklung zu einer Störung des Wirbelschlusses und zur Bildung eines Traktionsdivertikels aus dem sich dann die Duplikatur entwickelt.

Abbildung 17: Adhäsionstheorie zur Entstehung von Duplikaturen nach SAUNDERS.

Keimscheibe am 17. Tag, Querschnitt: Das Material des Chordafortsatzes ist vorübergehend in das Entoderm eingeschaltet.

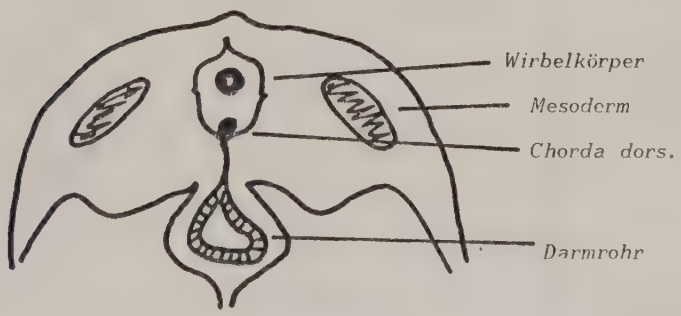

Embryo in der 5. Woche: Die Anlage der Chorda dorsalis löst sich nur unvollständig wieder aus dem Entoderm heraus. Die verbleibende strangartige Verbindung führt im weiteren Verlauf zur Entstehung eines Traktionsdivertikels, aus dem sich dann eine Duplikatur entwickeln kann.

Abbildung 18: Abspaltungstheorie zur Entstehung von Duplikaturen nach VEENEKLAAS.

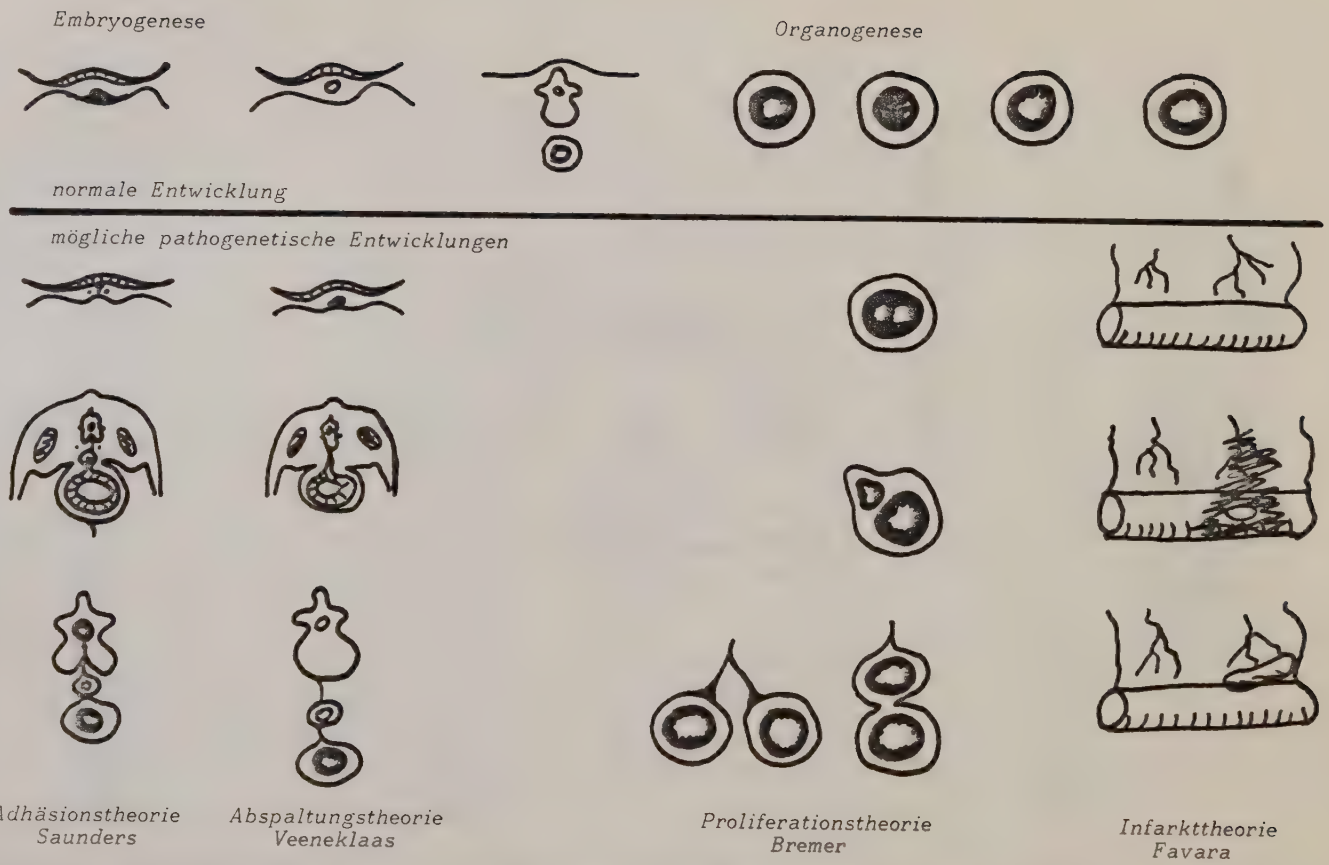

Abbildung 19: Synopsis der verschiedenen pathogenetischen Vorstellungen in Bezug zur Ontogenese. (Erklärung der Schemata vergleiche Abbildungen 13.-18.).

können. Außerdem stören sie durch Verdrängung anderer Organe deren Funktion.
Im Thorax imponieren Duplikaturen fast immer durch Störungen der Atmung. Dyspnoe, verbunden mit Husten und Zyanose, sind dabei die Hauptsymptome, die durch Verdrängung der Lunge, Atelektasenbildung und Behinderung der Zwerchfellexkursionen entstehen. Bei Verdrängung oder Stenosierung des Oesophagus stehen Schluckstörungen im Vordergrund. Bei Perforation tubulärer Duplikationen, die in Verbindung zum Magen-Darm-Trakt stehen und ektopische Magenschleimhaut enthalten, kann es zum Pneumothorax kommen. (MELLISH et al (94)). Perforation in die Aorta thoracalis ist beschrieben worden. (SEIFERT (125)). Haematemesis und Haemoptyse sind die Leitsymptome bei Duplikaturen, die Verbindung zum Oesophagus und Bronchialsystem erlangt haben.
Schmerzen im Bauchbereich sind das hervortretende Symptom bei Duplikaturen in der Bauchhöhle. Drei Entstehungsmechanismen sind vorstellbar. Muskelkontraktionen der Duplikaturwand können kolikartige Schmerzen bereiten, die Wand zystischer, nicht kommunizierender Duplikaturen kann durch gestautes Sekret gedehnt werden, die Anwesenheit säureproduzierender Schleimhaut kann Ulzerationen verursachen, die zu den typischen Schmerzen peptischer Ulcera führen. Immer wieder auftretende intermittierende Schmerzattacken, verbunden mit Erbrechen, Obstipation oder Diarrhoe, Gewichtsabnahme beziehungsweise mangelhafte Gewichtszunahme bei Säuglingen und Kindern kennzeichnen das diagnostisch uncharakteristische Bild. Wenn tubuläre Duplikaturen nur an ihrem oralen Ende mit dem Darmlumen in Verbindung stehen, kann es zum sogenannten Blind-loop-Syndrom kommen, in dem sich Darmsekret in der Duplikatur ansammelt und dort von Bakterien zersetzt wird.
ANDERSON et al (6) und AMMANN et al (5) berichten von Patienten, die bis zu 26 Jahre lang in psychotherapeutischer Behandlung waren, weil sich für die Schmerzsymptomatik kein faßbares organisches Korrelat fand.
Akute Bauchsymptome entstehen, wenn Duplikaturen entweder durch Kompression, Strangulation oder Invagination einen Ileus hervorrufen. Der Ileus kann je nach Lokalisation der Duplikatur chronisch-rezidivierend sein oder akut einsetzen und dramatisch verlaufen. Dabei sind vor allem Duplikaturen mit chronisch-rezidivierendem oder undramatischem Verlauf schwer zu diagnostizieren. Dramatischer Verlauf zwingt in der Regel zu chirurgischer Intervention, die dann praktisch immer die Krankheitsursache zu Tage fördert.
Setzt man die verschiedenartigen Komplikationen, die durch Darmduplikaturen verursacht werden, in Beziehung zum Alter der Patienten, so ergibt sich, daß im Säuglingsalter der Ileus den weitaus häufigsten Befund darstellt. Bei einem Großteil der Patienten konnte ein Tumor palpiert werden. Bei pararektalen und rektalen Duplikaturen in 55%, bei solchen des Kolons in 34%. Massive Haemorrhagien, Melaena, okkultes Blut im Stuhl und Blutungsanaemie weisen auf Ulcerationen hin. Finden sich diese Befunde, muß es sich um tubuläre, kommunizierende Duplikaturen mit ektopischer Magenmu-

kosa handeln, von der Möglichkeit der Perforation einer nicht kommunizierenden Duplikatur in das normale Darmrohr abgesehen. In der Regel führen Duplikaturen des Abdomens früher oder später zu akuten Bauchsymptomen, die eine Laparotomie notwendig machen. Hierfür ist der Ileus die häufigste Ursache. Bei Perforation und Infektion erfolgt dann gewöhnlich die Laparotomie unter der Annahme einer akuten Appendizitis oder allgemeinen Perforationsperitonitis.

Tab.6: Klinische Symptomatik bei Duplikaturen verschiedener Lokalisation.

Symptome	Thorax	Magen	Duod.	Dü'darm	Kolon	n
Erbrechen	4	13	13	67	2	99
Diarrhoe				14	5	19
Obstipation				9	10	19
Ileus		4	1	58	12	75
Akutes Abdomen		3		14	6	23
Schmerzen	5	3	6	47	8	69
Palpabler Tumor	3	10	9	59	25	106
Anämie	3	4	1	28	1	37
Hämorrhagie	3	4		55	5	67
Pneumonie	7	1		4		12
Dyspnoe	17	1	1	7		26
Summe	42	43	31	362	74	552

Sind Duplikaturen mit anderen Mißbildungen vergesellschaftet, so werden sie oft erst sekundär als untergeordneter Befund entdeckt. Im Vordergrund stehen dann Symptome der entsprechenden Mißbildungen. Tabelle 6. gibt einen Überblick über die häufigsten Symptome gastrointestinaler Duplikaturen.

11. Diagnostik

Wegen ihrer vielfältigen klinischen Erscheinungen stellen Duplikaturen eine diagnostische Herausforderung dar. Die wechselnde Symptomatik und das Versagen üblicher diagnostischer Maßnahmen erschweren die Diagnose erheblich. Wichtig ist bei unklarer Symptomatik überhaupt an die Möglichkeit einer Duplikatur zu denken. Durch frühzeitige Diagnose und operative Therapie können schwerwiegende Komplikationen wie Perforation und Ileus verhütet werden.
Radiologisch lassen sich Duplikaturen schwer darstellen. Sie ergeben meistens keine genügend charakteristischen Befunde. Intrathorakale Duplikaturen sind dabei noch am leichtesten zu diagnostizieren, denn sie erscheinen als solide Tumoren oder fallen durch Verdrängung anderer Strukturen im Röntgenbild des Thorax auf. Die Kontrastmittelfüllung gelingt wenn überhaupt nur bei kommunizierenden Duplikaturen des Oesophagus, des Magens und des Kolons. Nicht kommunizierende Duplikaturen können auffallen, indem sie gesunde Darmabschnitte stenosieren oder verdrängen.
Sind Duplikaturen mit ektopischer Magenschleimhaut ausgekleidet, so besteht die Möglichkeit, diese nuklearmedizinisch mit Technetium (99m Tc) darzustellen. Epithelzellen der Magenschleimhaut nehmen Technetium wie Chloridionen auf und sezernieren sie in das Lumen. (REUTER et al (112)). Anreicherung von Aktivität außerhalb der Magengegend ist ein hochverdächtiger Befund. Vier Fälle erfolgreicher präoperativer Diagnose stammen von GARVIE et al (59), ROSE et al (119), WATERSTONE et al (137), HITCH et al (68).
Auf den Wert einer Ultraschalluntersuchung bei zystischen, flüssigkeitsgefüllten Duplikaturen weisen KANGARLOO et al (73) hin. Sie konnten in zwei Fällen eine präoperative Diagnose stellen.

12. Therapie

Um Komplikationen wie Perforation durch peptische Ulzerationen und möglicher maligner Entartung vorzubeugen, ist die vollständige Exstirpation von Duplikaturen anzustreben. Wenn wegen gemeinsamer Blutversorgung von Duplikatur und anliegendem Darmabschnitt die Exstirpation nicht möglich ist, muß der benachbarte Darmabschnitt gleichzeitig reseziert werden. Ist die Resektion wegen der Länge der Duplikatur nicht möglich, empfehlen GARDNER und HART (58) durch partielle Resektion der Trennwand eine Verbindung zwischen Duplikatur und primärem Darmlumen herzustellen. Ausführ-

liche Erläuterungen zur chirurgischen Behandlung von Duplikaturen finden sich bei LADD und GROSS (80) und BISHOP und KOOP (17).

13. Zusammenfassende Diskussion

Duplikaturen sind zystische oder tubuläre Strukturen, die an allen Stellen des Gastrointestinaltrakts von der Mundhöhle bis zum Rektum angetroffen werden. Sie sind seltene Mißbildungen. Epidemiologische Häufigkeitsangaben sind nicht vorhanden. Duplikaturen besitzen normalerweise eine zweischichtige, muskuläre Umhüllung, die mit einer Schleimhaut bzw Schleimhautepithel gastrointestinalen Ursprungs ausgekleidet ist. Jejunum und Ileum sind mit 51% die bevorzugte Lokalisation. So waren auch von den drei vorliegenden Fällen aus dem Pathologischen Institut der Universität München (Vorstand Prof. Dr. M. EDER) ein Fall im Jejunum und zwei Fälle im Ileum lokalisiert.
Es werden zystische und tubuläre Duplikaturen unterschieden. Fast immer liegen Duplikaturen dem zugehörigen Teil des Gastrointestinaltrakts an oder gehen von diesem aus. In 20% der Fälle stehen Duplikaturen mit dem regulären Darmlumen in Verbindung, tubuläre Duplikaturen in 61%. Liegen tubuläre Duplikaturen dem regulären Darmrohr an, kann es zur Bildung des sogenannten Doppelflintenphänomens kommen. Die Duplikatur im Fall 1, als Beispiel einer tubulären Duplikatur, zeigt dieses Phänomen. An mehreren Stellen bestehen darüberhinaus Verbindungen, in deren Umgebung als typischer Befund die gemeinsame Wand von Duplikatur und regulärem Darmrohr nur aus Mukosa und Submukosa besteht. Die Duplikatur im Fall 2 steht zwar mit dem regulären Darmrohr in Verbindung, folgt in ihrem Verlauf aber nicht dem regulären Darmrohr, sondern biegt von diesem ab und zieht retroperitoneal kranialwärts in einen Bereich, von dem aus der zugehörige Darmabschnitt seine Organentwicklung genommen hatte. Die Duplikatur im Fall 3 entspricht dem zystischen Typ einer Duplikatur ohne Verbindung zum regulären Darmrohr, befindet sich aber zu diesem in enger nachbarschaftlicher Beziehung.
In 30% der in der Literatur beschriebenen Fälle weicht die Schleimhaut- bzw Epithelauskleidung der Duplikatur von der des regulären dazugehörigen Darmabschnitts ab, wobei heterotope Magenmukosa mit 85% an erster Stelle steht. Es sind aber auch Fälle mit indifferenten Mukosaarten, mehrreihigem oder einreihigem Flimmerepithel bekannt. Im vorliegenden Fall 1 zeigt die Duplikatur eine Auskleidung mit Magenmukosa vom Korpus-Fundustyp mit foveolärer Hyperplasie. Im Fall 2 finden sich Abschnitte mit Schleimhaut vom Magenkorpustyp und Abschnitte mit Schleimhaut vom Magenantrumtyp. In den strangartigen, aus mehreren Zysten bestehenden Abschnitten ist nur teilweise Magenmukosa nachweisbar, es findet sich dort auch mukoides Epithel und eine Stelle mit Plattenepithelzellmetaplasie. Im Fall 3 ist keine Schleimhaut nachweisbar. Es zeigt sich eine chronisch granulierende und fibrosie-

rende Entzündung. Möglich wäre, daß in der zystischen Duplikatur, die keine Verbindung zum regulären Darmrohr besaß, die Schleimhaut durch Druckatrophie vollständig destruiert wurde. Welche Faktoren die Differenzierung des Epithels in Duplikaturen beeinflussen, ist nicht bekannt.
Dreizehn Fälle von maligner Entartung in Duplikaturen sind bekannt. Acht davon traten im Bereich des Kolons auf, entsprechend einer relativen Häufigkeit von 10%, bezogen auf alle im Bereich des Kolons angetroffenen Duplikaturen.
91% aller Duplikaturen werden in der Kindheit entdeckt. Die häufigsten klinischen Erscheinungen sind Schmerzzustände, Hämorrhagien und akutes Abdomen. In der Regel entziehen sich Duplikaturen einer präoperativen Diagnose, vor allem dann, wenn sie im Bereich des Dünndarms liegen. Das traf auch für die drei eigenen Fälle zu. Es zeigten sich uncharakteristische Beschwerden, die sich langsam intensivierten und das Bild eines akuten Abdomens boten. Erst die Laparotomie ermöglichte die Diagnose.
Duplikaturen sind überdurchschnittlich häufig mit weiteren Mißbildungen vergesellschaftet, die insbesondere die Wirbelsäule, den Gastrointestinaltrakt und das Urogenitalsystem betreffen. Teilweise lassen sich diese Mißbildungen im Zusammenhang mit der Entstehung der Duplikaturen erklären.
Die Ätiologie von Duplikaturen ist ungeklärt. Pathogenetisch kommen Störungen in der Entwicklung der Keimblätter und des primären Darmrohrs in Betracht. Diskutiert werden Verklebungen zwischen Ektoderm und Entoderm mit nachfolgender Entwicklungsstörung der Chorda dorsalis, wobei strangartige Verbindungen zwischen Ektoderm und Entoderm die Entwicklung des primären Darmrohrs stören und zur Bildung von Traktionsdivertikel führen sollen, aus denen sich dann die Duplikaturen entwickeln können. Demgegenüber steht die Vorstellung, daß Duplikaturen auf eine primäre Entwicklungsstörung der Chorda dorsalis zurückzuführen sind, wenn sich diese vom Ektoderm abspaltet. Im Rahmen der Organogenese könnte durch Proliferation von Epithelzellen, wie sie bei Tierembryonen und menschlichen Embryonen nachgewiesen wurden, das primäre Darmlumen verschlossen werden und später durch Bildung von Vakuolen mehrere Lumina entstehen. Diskutiert wird auch die Entstehung von Duplikaturen aus sequestrierten Geweberesten nach intrauterinen intestinalen Darminfarkten, wenn durch unvollständige Infarzierung Gewebeinseln erhalten bleiben und die Entwicklung eines zweiten Darmlumens induzieren. Im vorliegenden Fall 2 läßt sich der anatomische Verlauf der Duplikatur nur erklären, wenn man den Entstehungszeiraum der Duplikatur dann annimmt, wenn die Strukturen beider Enden im Laufe der Entwicklung eng benachbart sind. Dies ist jedoch nur in einem Zeitraum der Fall, in dem die einzelnen Organsysteme noch nicht differenziert sind. Im Fall 1 ist zwar die gesamte Duplikatur in enger Beziehung zum regulären Darmrohr, es bleibt aber unverständlich, wie eine Störung der Epitheldifferenzierung nachfolgend zur Entstehung eines eigenen Muskelschlauchs und eines eigenen serösen Überzugs führen soll. Zystische Duplikaturen, wie die Duplikatur im vorliegenden Fall 3,

ließen sich durch Entwicklungsstörungen im Rahmen der Organogenese erklären. Liegen außer Duplikaturen noch andere Mißbildungen vor, lassen sich diese nur mit Theorien erklären, die den Entstehungszeitraum in der frühesten Entwicklung der Keimblätter annehmen. Durch keine der genannten Theorien lassen sich alle Erscheinungsformen von Duplikaturen lückenlos aufschlüsseln. Störungen in der Keimblattentwicklung und Keimblattdifferenzierung liefern am ehesten die Erklärung für die Vielfalt der Duplikaturen. In Sonderfällen sind zur pathogenetischen Erklärung die verschiedenen einzelnen Theorien heranzuziehen, so wünschenswert eine einheitliche Erklärung aller Formen von Duplikaturen des Verdauungstrakts auch wäre. Hervorzuheben ist, daß sich auch die einzelnen vorgetragenen Theorien zur Entstehung von Duplikaturen keineswegs widersprechen, sondern sich ausgehend von jeweils verschiedenen Abschnitten der normalen ontogenetischen Entwicklung und unter Heranziehung von Beobachtungen an menschlichen und tierischen Embryonen auch begründen lassen. Dem Verlauf der normalen Entwicklung entsprechend lassen sich demnach die verschiedenen Theorien auch zeitlich der Embryogenese und der Organogenese zuordnen. Deshalb erscheint der Versuch gerechtfertigt, die verschiedenen Hypothesen und Theorien in einer Synopsis zusammenzufassen. Die überwiegende Anzahl von Duplikaturen dürften jedoch im Rahmen der Keimblattentwicklung entstehen.
Therapeutisch ist die vollständige Exstirpation anzustreben, um Komplikationen wie Perforation durch peptische Ulzerationen und möglicher maligner Entartung zuvorzukommen.

14. Tabellarische Fallzusammenstellung Abkürzungen am Ende der Tabelle.

Lfd. Nr.	Lit. Nr.	Autor	Jahr	Alter	Geschlecht	Symptome Ass. Mißbildungen	Lage	Form	Verbindung	Größe	Art der Schleimhautauskleidung
1	1	ADAIR	1981	65J	M	S,E,DI,T	I	zys		14cm	Hochprism. Epithel Plattenepi.Ca
2	54	FITZGIBBONS	1980	16J	W	S,P,D,A 1,20	M	zys			Magen
3	124	SCHWARTZ	1980	10M	M	H,AA	I,J	tub	X	102cm	Magen
4	57	FRIEDEN	1980	61J	M	S,O,T	I	tub		7cm	Ileum
5	109	PREIER	1980	5T	M	AA,V	M	zys			Dünndarm
6				2M	W	I 4,22	J	zys		10cm	
7				3M	M	I,T	C,R	tub		total	
8	137	WATERSTON	1980	19M	M	H,A,AA	I	tub	X	1m	Magen
9	135	VOGEL	1979	38J	W	S	M	tub		total	Magen
10				25J	M	E	D	tub	X		Duodenum
11				4J		A	C	tub			
12	110	PUROHIT	1979	2T	M	T	I	tub		74cm	Dünndarm
13	73	KANGARLOO	1979	9J	W	E,T	M,D	zys		9cm	Schleimhaut
14				17J	M	E,S,T	D	zys		16cm	Epithelzellen
15	66	HALL	1979	5W	M	6,20	J	zys	X		Magen Dünndarm
16				8W	M	S 1,20	J	tub	X		Dünndarm
17				4T	M	D 1,4,20	J	zys			Magen
18				1T		D,E 1,6,20	J	zys			
19				2T	M	D 20		zys	X		
20	34	COLIN	1979	26J	W	T	R	zys		14cm	Adenokarzinom
21	44	DOWNING	1978	42J	M	S,T	R	zys		10cm	Adenokarzinom
22	68	HITCH	1978	4J	M	S,H	I	tub	X	52cm	Magen
23	119	ROSE	1978	4J	M	H,A	I	zys	X	12cm	Magen
24	112	REUTER	1978	3J	W	AA,H,DI 1,6	C	zys		10cm	Korpus- Pylorusschleimhaut
25	32	CHANDRAMOL	1978	11M	M	H,A	I	zys		2cm	Magen
26				12M	M	H,A	I				Magen
27	126	SHERMAN	1978	42T	M	S,A,P 1,4	Oe				
							I	tub		45cm	
							D	zys		5cm	
28	59	GARVIE	1978	10M	M	A,H	I	tub		20cm	Magen
29	23	BOWER	1978	1T		D 1	Th	zys	X	5cm	Magen
30				1T		D	Th	zys		6cm	
31				1T		D	Th	zys		3cm	

32				2T		P	Th	zys		3cm	
33				6W		P	Th	zys		4,5cm	
34				4M		P	Th	zys		4cm	Magen
35				4M		P	Th	zys		4cm	Magen
36				6M			Th	zys		3,5cm	Magen
37				10M		A 1	Th			2,5cm	Magen
38				11M		1	Th	zys		6cm	
39				19M			Th	zys		7cm	Magen
40				8J			Th	zys		4cm	
41				8J		S	Th	zys		11cm	Magen
42				10J		H	Th	zys		2,5cm	
43				11J			Th	tub		16cm	
44				16J			Th	zys		7cm	
45				7M			M	zys		1cm	
46				2M		H,E,T	M	zys		3cm	
							D	zys		3cm	
47				1M		T	M	zys		4cm	
48				2T		E,T	D	zys		2,5cm	
49				3M		T	M	zys		4cm	
50				2W		E	M	zys		4cm	
51				3W		E	M	zys		1,5cm	
52				1M		T	D	zys		3cm	
53				3M			I	zys		1cm	
54				2M			I	zys		1cm	
55				5M		H	J	tub		20cm	Magen
56				4M		I,T	I	zys		3cm	
57				13J		I,H	I	zys		12cm	
58				4M		I	I	zys		1,2cm	
59				2J		I	I	zys		2cm	
60				1T		I 15	I	zys		5cm	
61				7T		I,H,T	I	zys		4cm	
62				4T		I	C,I	zys		2cm	Colon
63				21M		I,T	C,I	zys		5cm	Colon
64				2W		H	C,I	zys		2,5cm	Colon
65				11M		I	C,I	zys		2cm	Colon
66				1T		I,T	I	zys		3,5cm	
67				2M		I	I	zys		2,5cm	
68				1T		I	I	tub		15cm	Magen
69				1T		I,T 15	J	zys		1cm	

70				5W		I	I	zys		4cm	
71				4T			I	zys		3cm	
72				2T		1,13	J	zys		10cm	
73				10M		H,A 1	J	tub		16cm	Magen
74				11M		I 15	I	zys		3cm	
75				6W		T	I	zys		7cm	
76				8M		T	J	zys		10cm	
77				5M		T	I	zys		5cm	
78				3W		T	I	tub		15cm	
79				8M		T	J	zys		2,5cm	Magen
80				18M		H	I	tub		7cm	Magen
81				2T		I 15	I	zys		4cm	
82				5T		I,T	I	zys		3cm	
83				2M		I,T	I	zys		8cm	
84				18M		I,H 19	C,A	tub		total	
85				8M		I 9	C,A	tub		total	
86				14J		O 1,9	C,A	tub		total	
87				1M		1,9,12	A	tub		total	
88				1M		19	A	tub		total	
89				2W		I,T	C			17cm	
90				3M		T	C			4cm	
91				7J		T	C			4cm	
92				3T			C			3cm	
93				7M			C			1cm	
94				6J		I,T 1	R			5cm	
95				1T			R			5cm	
96				3M		T	C			8cm	
97				4M		T	C			10cm	
98	72	JOHNSTONE	1977	44J	M	H,A	J	tub	X	12cm	Magen, ekt. Pankreas
99	74	KAUFFMANN-MACK	1977	52J	M	H,A,AA 21	I	tub	X	20cm	Magen
100	90	MAIR	1976	81J	M	A,AA,S,DI	I	tub		6cm	Magen, Ileum
101	75	KIESLER	1976	40J	W		C	tub		total	
102	5	AMMANN	1975	27J	W	H,S 21	I	tub	X	13cm	Magen
103	101	ORR	1975	41J	W	S,T	I,C	zys		4cm	Adenokarzinom
104				57J	W	S,O,T	C	tub		11cm	Adenokarzinom
105	45	DUFFY	1974	17J	M	S 4,14	I	tub	X	9cm	Magen
106	115	RIGG	1974	22J	W	T 1,3	D	zys	X	40cm	
107	48	EMERY	1974	2W	M	2,3,9,10,12	C,A	tub		total	
108	97	MILLIS	1973	44T	W	1,3,6,20	I	tub	X		Magen Ileum Colon Plattenepithel

109	35	COLLINS	1972	7J	M	A,AA,E,S	I	tub	X	12cm	Magen
110	132	UHRICH	1972	57J	M	S	J		X		Magen
111	50	FAVARA	1971	14M	M	T	Mu	zys		1cm	Intestinal
112				2J	M	D	H	zys		5cm	Hochprism. Plattenepithel
113				4M	M	D	H	zys		5cm	Magen Plattenepithel
114				3M	W	E	Th	zys		5cm	Magen
115				11M	W	D	Th	zys		4cm	Hochprism. Plattenepithel
116				33M	M	S	Th	zys		4cm	Magen
117				1T	W	T 1	Th,I,C	zys		3cm	Hochprism. Epithel
118				1M	M	E	M	zys		2cm	Pylorus
119				4J	W	E	M	zys		4cm	Magen
120				10M	W	E,I 4	M	zys		5cm	Magen
121				2J	W	S	D	zys		6cm	Magen
122				7J	M	S	D	zys		5cm	Magen
123				2J	M	E	D	zys		3cm	Intestinal
124				5T	W	2,7,13,21	D	zys		2cm	Intestinal
125				4T	M	7	I	zys		2cm	Intestinal
126				6T	W	E 5	I	zys		4cm	Keine Mukosa
127				2S	M	D,AA 5	I	zys			Keine Mukosa
128				9T	M	E	I	zys		2cm	Intestinal
129				7T	M	E	I	zys		3cm	Intestinal
130				3W	M	E,P	I	zys		1cm	Intestinal
131				3T	W		I	zys		2cm	Hochprism. Epithel
132				9M	W	H	I	zys		2cm	Magen
133				8M	W	E	I	zys		1cm	Hochprism. Epithel
134				2M	M	E	I	zys		4cm	Hochprism. Epithel
135				6J	W	S	I	zys		1cm	Hochprism. Epithel
136				7M	M	T	I	tub		40cm	Magen
137				5M	M	S 1	I	tub		6cm	Magen
138				7W	M	23	J	zys		1cm	Intestinal
140				2T	M	E,O,I 5	J	zys		2cm	Intestinal
141				5T	W	E 5	J	zys		4cm	Hochprism. Epithel
142				2T	W	E 5	J	tub		12cm	Intestinal
143				11T	M	AA	J	zys		5cm	Magen
144				2M	M	T	J	tub		15cm	Hochprism. Epithel
145				7J	W	T	C	zys		7cm	Zilien hochprism. Epithel
146				1T	W	T 1	C	zys		11cm	Isoprism. Epithel
147				4J	W	S	C	zys		13cm	
148				4M	M	T	C	zys		3cm	

149	8	AUBREY	1970	23M	M	E,DI,A,AA	I	tub	X	27cm	Magen
150	118	RÖMER	1969	9M	M	A,E	M	zys	X	5cm	
151				1T	M	E 1,4,7,23	D	zys		30cm	Jejunum
152				35T		I 5	J	zys		7cm	Dünndarm
153				5W	W	T	R	zys		6cm	Rektum
154	123	SCHOSTOK	1968	38J	M	S,DI,T 14	J	zys		7cm	Hochprism. Epithel
155	42	DEVENS	1968	28T		T	D	zys		6cm	
156				2T	W	I	J	zys		7cm	
157				8J	M	S,E,A 19	Dü	tub		total	
158				1T	W	3	C	tub			
159	67	HAMMER	1967	10J	M	S,E,H	I	zys		20cm	Magen
160	131	TAMONEY	1967	61J	W	T,S	C	tub	X	9cm	Adenokarzinom
161	114	RICHARDS	1967	5J	M	S,DI,H,E,A	I	tub	X	15cm	Magen ektop. Pankreas
162	104	PELLERIN	1967	11W	W	I	M	zys			Pylorus
163				11M	M	E,H	M	zys			Kardia Pankreas
164				2J	W	AA	M	zys			Magen
165				4M	M	T	D	zys			Hochprism. Epithel
166				3J	M	T	D	zys			Mukosa
167				11M	W	I,T	I	zys			Pylorus
168				2M	M	I	I	zys			Magen
169				16M	W	I.T,V	I	zys			
170				10T	M	I,T,V	I	zys			Intestinal
171				4M	W	I	I	zys			Intestinal
172				13M	M	I	Dü	zys			Intestinal
173				6M	M	I	I	zys			Hochprism. Epithel
174				4J	M	T	I	zys			Epithel
175				3W	M	T	J	zys			Magen
176				6M	M	T	J	zys			
177				3M	W	2	I	zys			Intestinal
178				24S	M	13	I	zys			Intestinal
179				3M	W	I	C	zys			Hochprism. Epithel
180				19M	M	E,H	C	zys			Magen
181				2T	M	I	C	zys			Colon
182				15M	M	T	R	zys			Rektum
183				3M	W	1,10	C,R	tub			Colon
184				1M	W	E,T	D	zys			Kardia
185	105	PETIT	1967	15J	W	S,E,T	D	zys		7cm	Duodenum
186				16M	W	E,I	D	zys			
187				7M	W	E	D	zys			Intestinal

188				3J	W	S,E 16	D	zys		10cm	Magen
189				1T	M	7	M	zys			Magen Intestinal
190				2J	W	E,T 1	M	zys		7cm	Magen Oesophagus Respirat. Epith.
191				1J	W	E,T,I	I	zys			Intestinal
192				10T	W	E,T	Dü			3cm	Dünndarm
193				1M	M	E,I	J	zys		4cm	Intestinal
194	14	BIENAYME	1967	5T	M	D 7	Oe				
195				3J	M	7	Oe	zys			
196	91	MARION	1967	2W	W	T,E,D	Oe	zys		4cm	Hochprism. Epithel
197				6M	M	T	I,C	zys		5cm	Intestinal
198	103	PASQUIE	1967	3T	W	H,E,T	Dü	zys		5cm	Intestinal
199				1T	M	E	J				
200				3T	M	E	I	zys		4cm	Intestinal
201	41	DESORGHER	1967	7M	W	S,E	I	zys			Intestinal
202	21	BOUREAU	1967	7T	M	E,I	Dü	zys			
203	37	CURT	1966	69J	M	S,E	I	tub	X	16cm	Intestinal
204	69	HOUSTON	1966	5T		I,T	I				Ileum
205				5T		T 1	I				Ileum
206				6W		I	I				Magen
207				3M		I,E,H 1,20	Th				Magen
208				3M		I,T	I				Ileum
209				11M		E,H 1	J,I,Th	zys			Magen
210				2J		T	M				Duodenum
211				7J		T,S,I 22	I				Ileum
212	84	LAUBE	1965	6M	M	A,H 1	I	tub	X	20cm	Ileum
213	116	RIOS-DALENZ	1965	12J	M	S,I,A,H	J	tub	X	60cm	Magen
214	134	VINZ	1965	6J	M	S,E	J	zys			
215				2J	M	E,I	J	zys			Jejunum
216	33	CHAVEZ	1965	5T	M	E,T,I 5	J	zys		7cm	Hochprism. Epithel
217				15M	W	T	M	zys		10cm	Magen
218	83	LARIZADEH	1965	44J	W	S,T	C	tub	X		Plattenepithelkarzinom ekt. Pankr.
219	87	LEVACK	1963	16J	W	S,E	I	tub	X	20cm	Magen
220	139	WEITZEL	1963	36J	W	H,T	R	zys		5cm	Adenokarzinom hochprism. Epithel
221	113	RICHARDS	1962	14M	M	E,H,T,AA 21	I	zys		70cm	Hochprism. Epithel
222				2J	M	E,H,A,S,T,O	I	tub	X	27cm	
223				3M	W	E,H,A	M				
224	120	RUPP	1962	5M	M	E,H,I,A 1	I	tub	X	64cm	Magen Dünndarm
225	6	ANDERSON	1962	38J	M	E,S	J	zys		12cm	
226				26J	M		I,J	tub	X	10cm	Ileum

227				34J	M		Oe	zys		5cm	
228	128	SOLOWIEJCZYK	1961	4J	M	E,S,I,T	I	zys		6cm	Ileum
229				1M	M	E,H,I	I	zys		2cm	Ileum
230				1T	W	1,23	I	zys		2cm	Ileum
231	25	BROWN	1961	20T	W	T 1	I	tub	X	17cm	Magen
232	94	MELLISH	1961	25T		D	Mu				
233				5W		D	Th				
234				6W		D	Th				Magen Oesophagus
235				6W		D 1	Th		X		Magen
236				8M		D 1	Th				Magen
237				11J	M	S,T	I	zys		4cm	Colon
238				5J	M	S,E,T	I	tub		32cm	
239				7J		S 1	J	tub	X		
240				4J	M	S	Th				
241				2J	W	S,T	M	zys			Magen
242				5J	W	S 21,23	I,C				
243				2M		T	I				
244				6W		T	I				
245				9W		T	I				
246				6W		T	I				
247				4M		T 21	I				
248				1T		T					
249				5M		T	R				
250				3M		H	I				
251				15M		H	I				
252				15M		H	I				
253				7T		AA,E,T 1	M				
254				1M		AA,E,I	I				
255				2M		AA,E,I	I				
256				1W		AA,E,I	I				
257				5T		AA,T,H	I	zys			Ileum
258				5M		AA,V,S	C	tub	X		
259				6M	W	AA,O	C				
260				1M		19	Th				
261				2T		7	Oe				
262				3T		5	I				
263				2T		2	I				
264				6J		2	C				
265				10J	W	24	C				
266				1T		1,3,19	C				

267				5T	W	10	A				
268				1T		O	C				
269				3M		2	R	tub	X		
270	36	CROWLEY	1960	37J	W	S,T	R	zys		5cm	Adenokarzinom
271	82	LA PENA	1960	4J	M	3,9,10,12	C	tub	X	total	
272	39	DAU	1959	20J	M	S,I,T	I	zys			
273				10J	M	I	Dü	zys		10cm	
274				1J	W	T 24	I	tub	X		
							C	tub		total	
275	13	BEARDMORE	1958	5M	M	D,E,H 1	Th	zys		5cm	Intestinal
						21	I	tub	X	16cm	
276				6J	M	S,D,A 1	J	tub	X	16cm	Magen
							Th	zys		6cm	Hochprism. Epithel Zilien
277				5M	W	D,P 1	Th	zys		5cm	Magen
278				1M	M	D 1	Th	zys		5cm	Magen
279				2M	W	D 1	Th	zys		5cm	Magen
280				3M	M	E 1,20	Th,D	zys	X	9cm	Magen Plattenepithel
281				3M	M	D,P,H 1	I	tub		30cm	Magen
282	96	MICOLONGHI	1958	54J	M	S,T	I	tub			Adenokarzinom
283	22	BOYD	1956	3T	W	E,T 18	I	zys		5cm	Intestinal
284	19	BOHN	1956	6J	M	S,E,H,O 21	I	tub	X	65cm	Magen
285	52	FELLMANN	1955	9M	M	E,DI,AA,S,O	I,C	tub		total	Ileum Colon
286	85	LEIDER	1955	1J	M	P,H,E 20,1	J	tub	X	30cm	Jejunum Magen
287	92	MAYO	1955	64J	W	A	M	zys			Adenokarzinom
288	71	JOHNSTON	1954	11M	W		Th	zys		4cm	Hochprism. Epithel
						A,H 1	J	tub	X	23cm	Magen
289	107	PINTE	1954	3T	W	I,V 22	J				Magen
290	76	KILLPACK	1953	2T	M		I	zys		6cm	Intestinal Zilien
291	29	BURNETT	1953	12J	M		I	tub	X	26cm	Magen
292	111	RAVITCH	1953	4J	M	O 9,12	C	tub	X	total	
293	49	FALLON	1953	22J	M	S 1	Th	tub		33cm	Hochprism. Epithel Zilien
294				2J	M	1	Th	zys		11cm	Hochprism. Epithel Magen
295	40	DAVIS	1952	5J	W	S,E,P 1,4,20	J	tub	X	13cm	Oesophagus Magen
296	51	FECHER	1952	5J	M	S,E,O	I	zys		12cm	
297				6W	M	T	I	zys		33cm	Colon
298	55	FOX	1952	3M	M	E,T	I	zys		5cm	Intestinal
299	64	GROSS	1952				Mu	zys		1cm	Colon
300				7W			Th	zys		5cm	Magen
301				2J			Th	zys		10cm	Magen

302				7M			Th	zys		8cm	Magen
303				22M			Oe	zys		8cm	
304				3W			Oe	zys		2cm	Magen
305				6W			Oe	zys		5cm	
306				20M			Oe	zys		3cm	
307				6W		P	Oe	zys		3cm	Magen
308				5J			Oe	zys		12cm	
309				1J			Oe				Magen
310				5W			Oe	zys		6cm	Dünndarm
311				1M			Oe	zys		6cm	Colon
312				3J			Th	zys		6cm	
313				4J		20	D	tub		20cm	Magen
314				4M		20	J	tub		27cm	Dünndarm
315				3M		20	J	tub		30cm	Colon
316				7J			M			total	
317				3T			M	zys		4cm	Magen
318				5W			D	zys		5cm	Duodenum
319				8J			D	zys		4cm	Dünndarm
320				1J			D	zys		5cm	
321				2J			D	zys		3cm	Magen
322				6M			J	tub		22cm	Magen
323				2W			J	zys		4cm	Jejunum
324				3T			J	zys		4cm	Dünndarm
325				13J			J	tub		30cm	Magen
326				1M			J,I	tub		65cm	Dünndarm
327				1T			I	tub		23cm	Pylorus
328				10M			I	zys		2cm	Ileum
329				3J			I	zys		6cm	Dünndarm
330				4M			I	tub		52cm	Magen
331				3M			I	zys		7cm	Magen
332				1T			I	zys		6cm	
333				9T			I	zys		4cm	Dünndarm
334				6J			I	zys		3cm	Ileum
335				2J			I	tub		38cm	Magen
336				4M			I	zys		1cm	Magen
337				9T			I	tub		30cm	Pylorus Colon
338				1T			I	tub		44cm	Dünndarm
339				12T			I	zys		2cm	Ileum
340				2M			I	zys		2cm	Ileum

341				2J			I	zys		4cm	Magen
342				10T			I	zys		4cm	Pylorus
343				18M			I	zys		3cm	Magen Ileum Colon
344				3W			I	zys		3cm	Ileum
345				19M			I			15cm	Hochprism. Epithel
346				3M			I,C	zys		3cm	Dünndarm
347				3T			I,C	zys		3cm	Dünndarm
348				1W			I,C	zys		6cm	Dünndarm
349				10M			I,C			5cm	
350				10M			I,C	zys		3cm	Isoprism. Epithel
351				13M			I,C	zys		5cm	Ileum
352				3J			I,C	zys		4cm	Dünndarm
353				8M			I,C	zys		6cm	Hochprism. Epithel
354				5T			C	zys		4cm	
355				8M			C	zys		2cm	Colon
356				3M			C	zys		4cm	Colon
357				3W			C	zys		5cm	Colon
358				2W			C			12cm	Ileum Colon
359				2J			C	zys		3cm	Colon
360				6M			R	zys		5cm	Gemischt
361				1J			R	zys		4cm	
362				2M			R	zys		2cm	Intestinal
363				14T		2	R	tub		5cm	Rektum
364				4M		10,15	I,C	tub			Colon
365				6W		10	C	tub		15cm	Colon
366				12J			C,R	tub		18cm	
367	98	MOORE	1952	15J	M	I,E,S	I	tub		30cm	Magen Hochprism. Epithel
368				16M	W	E,H,A	I	tub	X	40cm	Magen
369				5M	M	E,H,A	I	tub	X	60cm	Magen
370				6M	M	I,E,O,T	I	zys		3cm	Colon
371				11J	W	E,H,A,S	I	tub	X	35cm	Magen
372				67J	M	I	I	zys		8cm	Colon
373				36S	W	E	J	zys		2cm	Jejunum
374				3M	M		I	zys		1cm	Isoprism. Epithel
375				1M	M	E 19	I	zys		1cm	Hoch-Isoprism. Epithel
376				59J	M	D	D	zys		8cm	
377				42J	W	A	I	zys		2cm	Isoprism. Epithel
378	78	KRATZER	1951	19J	M	9	I,C	tub		total	
379	86	LEON-DIAZ	1951	1T	M	2,9,10,13	C	tub	X	total	

380	12	BARRETT	1951	5M	W	E,H,A	I	tub	X	18cm	Magen
381				3W	W	E,T 5	I	zys		10cm	
382				2J	M		I	tub	X	15cm	
383	129	SULAMAA	1950	8M	W	T	C	zys		10cm	Hochprism. Epithel
384				2T	W	O,T	R	zys		5cm	Zylinderepithel
385	53	FISHER	1950	7T	M	E,DI,I	Dü	zys		3cm	Dünndarm
386				9T	M	E,DI,I	I	zys		2cm	Dünndarm
387				5M	M	S,H 20	I	tub	X	20cm	Magen Jejunum ekt. Pankreas
388	30	BUTLER	1950		M		Oe				Adenokarzinom
389	117	RIPSTEIN	1949	1T		I,V 22	I				Ileum
390				3M		H	I	tub	X	19cm	Magen Ileum
391				2M		H,DI,A	I	tub	X	90cm	Magen Ileum
392				6T		E,T,I 22	J	zys			Jejunum
393	3	AITKEN	1949	2S	W	2,3,8,13,21,24	C	tub		total	
394	4	ALLARD	1949	4J	M	O,DI 10	C	tub	X	total	
							I	tub			
395	127	SLOMOVITZ	1948	55J	W	DI	I	tub	X	10cm	Ileum Papillome
396	27	BRUNSCHWIG	1948	7J	W	24	I	tub		25cm	
							C	tub	X	total	
397	43	DONOVAN	1947	12J	M	H,A	I	zys		3cm	Magen
398				3M	M	H	I	tub	X	32cm	Magen Jejunum
399				5J	M	S,E,H	I	zys		3cm	Duodenum
400				10M	M	T 3	M	zys		3cm	Magen
401				3M	M	H,A	I	tub	X	15cm	Magen
402				6J	M	S,H,A,E	I	tub	X	40cm	Magen
403	138	WEBER	1946	27J	W	S,AA 8	C	tub	X	total	
404	95	MENTEN	1945	4M	M	9	C	tub	X	total	
405	65	GROVE	1943	22J	M	S,H 21	I	tub		20cm	Ileum Plattenepithel
406	77	KIMPTON	1940	9M	M	H,E,T	I	tub	X	95cm	Magen
407	60	GRAY	1940	9M	W	O,DI	C	tub	X	total	
408	18	BLACK	1936	4M	M	H,A	Th			14cm	
							J	tub	X	10cm	Magen
409	100	OMBREDANNE	1936	2J	W	12,25	C	tub	X	total	
410	38	D'ABREU	1934	3M	M	E,O,H,S	I	zys			Intestinal
411	99	MÜLLER	1934	6M	M	DI,H,T,V 11,19	I	tub		30cm	Ileum
412	70	HUGHES	1934	32J	M	S,E,O	J	zys		5cm	Jejunum
413	61	GREIG	1934	10W	W	21	I,C	tub	X	total	
414	7	ASAI	1933	1J	M	O 12,25	C	tub	X	total	
415	10	BALLANTYNE	1932	38J	W	S,T	R	zys			Adenokarzinom

416	20	BORRMANN	1932	18J		E,S,H,A	I	tub	X	66cm	Magen
417	9	BALLANCE	1930	10J	W	2,24	C	tub	X	total	
418	15	BIERRING	1929	9M	M	D,H,I	J,I	tub	X	2m	Jejunum
							Th	zys		3cm	Zylinderepithel
419	47	EDWARDS	1929	16J	M	S,H,DI,E 21	I	tub	X	70cm	Magen Ileum
420	79	KUGELMEIER	1928	5M	W		I	tub	X	50cm	Magen Ileum
421	26	BRUNI	1927	35J	M	9,12,25	R	tub	X		
422	2	AITKEN	1912	1T	W	13,24	I	tub	X		
							C	tub		total	
423	11	BAR	1909	14T	M	1,2,9,12,19,25	C	tub	X	total	
424	136	VOLPE	1903	29T	M	I 2,9,10,12	C	tub	X	total	
425	63	GROHE	1900	10J	W	S,DI 10	C	tub	X	total	
426	106	PICCOLI	1892	1T	W	AA 8,13,25	C	tub	X	total	
427	130	SUPPINGER	1876	1J	W	I 1,8,9,25	C	tub	X	total	

Tabellarische Fallzusammenstellung

Abkürzungen Spalte 5 Alter bei Diagnose
S = Stunden
T = Tage
W = Wochen
M = Monate
J = Jahre

Abkürzungen Spalte 6 Geschlecht
W = Weiblich
M = Männlich

Abkürzungen Spalte 7 Symptome
E = Erbrechen
DI = Diarrhoe
O = Obstipation
I = Ileus
AA = Akutes Abdomen
S = Schmerzen
T = Tumor palpabel
A = Anämie
H = Hämorrhagie
P = Pneumonie
D = Dyspnoe

Abkürzungen Spalte 7 Assoziierte Mißbildungen
1 = Spaltwirbel
2 = Anus imperforatus
3 = Hautfistel
4 = Malrotation
5 = Dünndarmatresie
6 = Verbindung zum Subarachnoidalraum
7 = Oesophagusatresie
8 = Uterusduplikatur
9 = Harnblasenduplikatur
10 = Rektourethrale Fistel
11 = Rachischisis
12 = Urethraduplikatur
13 = Omphalocele
14 = Gallertbauch
15 = Situs inversus
16 = Gallengangsatresie
17 = Gallenblasenduplikatur
18 = Nierenbeckenduplikatur
19 = Meningocele
20 = Transdiaphragmale Duplikatur
21 = Meckel'sches Divertikel
22 = Volvulus
23 = Mißbildungen des Herzens und großer Gefäße
24 = Rektovaginale Fistel
25 = Anus duplex

Abkürzungen Spalte 8 Lage der Duplikatur
Mu = Mundhöhle
Th = Thorax
Oe = Oesophagus
M = Magen
D = Duodenum
I = Ileum
J = Jejunum
Dü = Dünndarm
C = Colon
R = Rektum

Abkürzungen Spalte 9 Form der Duplikatur
tub = Tubuläre Duplikatur
zys = Zystische Duplikatur

15. Kurzzusammenfassung

In den Jahren 1980 und 1981 kamen in das Pathologische Institut der Universität München drei Fälle Gastrointestinaler Duplikaturen zur Begutachtung.

In der Literatur fanden sich 427 erreichbare Fälle.

Duplikaturen sind seltene Mißbildungen. Am häufigsten treten sie auf im Bereich des Dünndarms. Sie sind in ihrer Form äußerst vielfältig. In 30% sind sie mit noch anderen Mißbildungen vergesellschaftet. In 26% sind sie mit heterotoper Magenmukosa ausgekleidet. Bei 13 Fällen fand sich in der Duplikatur ein Karzinom.

Alle in der Literatur aufgeführten Fälle wurden nach pathologisch-anatomischen, histologischen und klinischen Gesichtspunkten ausgewertet, in einer Tabelle zusammengestellt und die eigenen Fälle zugeordnet. Klinische Besonderheiten in Bezug auf Symptomatik und Diagnostik wurden hervorgehoben. Ätiologische und pathogenetische Theorien wurden dargestellt und diskutiert mit dem Versuch, ein synoptisches Konzept aufzustellen.

16. Literaturverzeichnis

1) ADAIR H.M. TROWELL J.E.: Squamous cell carcinoma arising in a duplication of the small bowel. J. Pathol. 1981 133,25
2) AITKEN A.B.: Case of doubling of the great intestine. Glasgow Medical Journal 1912 78,432 (zit.bei 111)
3) AITKEN J.: A case of colon and ileum duplex. Br. J. Surg. 1949 37,349
4) ALLARD C.A. ROSS D.E. HOPKIRK J.F.: Complete duplication of large bowel treated by subtotal colectomy. Ann. Surg. 1949 130,249 (zit.bei 111)
5) AMMANN J. SCHÄRLI A. VOGT B.: Ulcerierende Ileumduplikatur als ungewöhnliche Ursache einer massiven Darmblutung beim Erwachsenen. Chirurg 1975 46,76
6) ANDERSON M.C. SILBERMAN W.W. SHIELDS T.W.: Duplication of the alimentary tract in adult. Arch. Surg. 1962 85,94
7) ASAI T.: Duplication Totale du Gros Intestin. Arch. f. Jap. Chir. 1933 10,592 (zit.bei 111)
8) AUBREY D.A.: An unusual duplication of the ileum. Amer.J. Surg. 1970 120,815
9) BALLANCE H.: Double colon. Proc. Roy. Soc. Med. 1930 23,1570 (zit.bei 111)
10) BALLANTYNE E.N.: Sacrococcygeal tumours. Arch. Pathol. 1932 14,1 (zit.bei 1)
11) BAR P. DE KERVILLY M.: Gros Intestin Duplex chez un Enfant. Noveau Ne L'Obstetrique 1909 2,81 (zit.bei 111)
12) BARRETT J.C.: Congenital duplications of the small intestine. Br. Med. J. 1951 2,889
13) BEARDMORE H.E. WIGLESWORTH F.W.: Vertebral anomalies and alimentary duplications. Clinical and embryological aspects. Pediat. Clin. N. Amer. 1958 5,457
14) BIENAME J.: Deux observations de malformations oesophagiennes rare; atrésie avec duplication et atrésie maquée. Ann. Chir. Infant 1967 8,34
15) BIERRING E.: Jejunum duplex. Acta. Pediat. 1929 8,611
16) Birth Defects Compendium. Herausgeber: Daniel Bergsma The Williams and Wilkins Company. Baltimore 1973
17) BISHOP H.C. KOOP C.E.: Surgical management of duplications of the alimentary tract. Amer. J. Surg. 1964 107,434
18) BLACK R.A. BENJAMIN E.L.: Enterogenous abnormalities. Am.J. Dis. Child. 1936 51,1126
19) BOHN C.L.S.: Duplication of ileum. Acta. Chir. Scandinav. 1956 111,294
20) BORRMANN R.: Beitrag zu den Darmmißbildungen. Ileum duplex oder intramesenteriales Meckel'sches Divertikel? Deutsche Med. Wchnschr. 1932 58,43
21) BOUREAU M.: Occlusion duodénale néonatale révélatrice d'une duplication intestinale. Ann. Chir. Infant 1967 8,54
22) BOYD H. RUBINOW M.B.: Duplication of the terminal ileum. Report of a case. J. Pediat. 1956 49,326

23) BOWER R.J. SIEBER W.K.: Alimentary tract duplications in children. Ann. Surg. 1978 188,669
24) BREMER J.L.: Diverticula and duplications of intestinal tract. Arch. Path. 1944 38,132 (zit.bei 64)
25) BROWN W.G.: Duplication of the ileum with associated vertebral defect. Canad. M. A. J. 1961 84,789
26) BRUNI C.: Seltene Anomalie der Urogenitalorgane, doppelter Penis. Ztsd. f. Urologie 1927 21,193 (zit.bei 111)
27) BRUNSCHWIG A. DARGEON H.W. RUSSELL W.A.: Duplication of the entire colon and lower ileum with termination of one colon into vaginal anus. Surgery 1948 24,1010 (zit.bei 111)
28) BURKITT D.P.: Relationship as a clue to causation. Lancet 1970 2,1237 (zit.bei 101)
29) BURNETT J.J. SULLIVAN R.E. STEVENS R.C. TOMSYKOSKI A.J.: Duplication of the ileum. Amer. J. Surg. 1953 86,684
30) BUTLER C.L. ENDE M.: Double oesophagus with carcinoma in one. Arch. Path. 1950 49,605 (zit.bei 1)
31) CALDER J.: Medical Essays and Observations. Edinburgh 1733 Vol. 1 205 (zit.bei 98)
32) CHANDRAKAMOL B.: Gastric heterotopia in the ileum causing hemorrhage. J. Pediatr. Surg. 1978 13,484
33) CHAVEZ C.M. TIMMIS H.H.: Duplication cysts of the gastrointestinal tract. Amer. J. Surg. 1965 110,960
34) COLIN J.F. BRANFOOT A.C.: Malignant change in rectal duplication. J. Roy. Soc. Med. 1979 72,935
35) COLLINS C.D.: Perforation of a peptic ulcer in duplicated ileum. Br. J. Surg. 1972 59,159
36) CROWLEY L.V. PAGE H.G.: Adenocarcinoma arising in presacral enterogenous cyst. Arch. Path. 1960 69,64
37) CURT J.R.N. GUTHRIE W.: Duplication of the ileum presenting as appendicitis in an adult. Br. J. Surg. 1966 53,219
38) D'ABREU A.L.: Enterogenous cyst of the ileum in an infant. Lancet 1934 2,194
39) DAU C.: Doppelung des Dünn- und Dickdarms. Zentralbl. Chir. 1959 84,1621
40) DAVIS J.E. BARNES W.A.: Intrathoracic duplications of the alimentary tract communicating with the small intestine. Ann. Surg. 1952 136,287
41) DESORGHER G. VINCHON B.: A propos d'une observation de duplication intestinale. Ann. Chir. Infant 1967 8,53
42) DEVENS K. KNORR H.D. NEUHÄUSER G.: Doppelbildungen des Magen-Darm-Traktes. Z. Kinderchir. 1968 5,384
43) DONOVAN E.J. SANTULLI T.V.: Duplications of the alimentary tract. Ann. Surg. 1947 126,289
44) DOWNING R. THOMPSON H. ALEXANDER-WILLIAMS J. : Adenocarcinoma arising in a duplication of the rectum Br. J. Surg. 1978 65,572
45) DUFFY G. ENRIQUEZ A.A. WATSON W.C.: Duplication of the ileum with heterotopic gastric mucosa, pseudomyxoma peritonei and nonrotation of the midgut. Gastroenterology 1974 67,341

46) EDER M. GEDIGK P.: Lehrbuch der Allgemeinen Pathologie und der Pathologischen Anatomie Berlin 1977
47) EDWARDS H.: Congenital diverticula of the intestine: With the report of a case exhibiting heterotopia. Br. J. Surg. 1929 17,7
48) EMERY J.A. CAMPBELL J.R. HODGES C.V.: Duplication of the hindgut: Low male imperforate anus and unilateral exstrophy of the bladder. J. Urol. 1974 112,532
49) FALLON M. GORDON A.R.G. LENDRUM A.C.: Mediastinal cysts of fore-gut origin associated with vertebral abnormalities. Br. J. Surg. 1953 41,520
50) FAVARA B.E. FRANCIOSI R.A. AKERS D.R.: Enteric duplications. Thirty-seven cases: A vascular theory of pathogenesis. Am. J. Dis. Child. 1971 122,501
51) FECHER M.P. DAY S.M. KING F.G.: Ileal duplications. Ann. Surg. 1952 135,555
52) FELLMANN N.: Vedoppelung von Colon und terminalem Ileum. Gastroenterologia 1955 84,148
53) FISHER H.C.: Duplications of the intestinal tract in infants. Arch. Surg. 1950 61,957
54) FITZGIBBONS R.J. NUGENT F.W. ELLIS F.H. BRAASCH J.W. SCHOLZ F.J.: Unusual thoracoabdominal duplication associated with pancreaticopleural fistula. Gastroenterology 1980 79,344
55) FOX R.T. FOWLER J.T.: Duplication of the alimentary tract. J. Pediatr. 1952 41,194
56) FRAENKEL E.: Über Zysten im Darmkanal. Virchow's Arch. 1882 87,275 (zit.bei 98)
57) FRIEDEN J.H. KAPLAN L.: Duplication of the terminal ileum with intussusception in an adult. Am. J. Gastroenterol. 1980 73,523
58) GARDNER C.E. HART D.: Enterogenous cysts of the duodenum: Report of a case and review of the literature. J. Am. M. Ass. 1935 104,1809 (zit.bei 80)
59) GARVIE N.W. HARRISON G.S.M. Ackery D.M.: Diagnosis of an ileal duplication with sodium pertechnetate. Br. J. Radiol. 1978 51,825
60) GRAY A.W.: Triplication of the large intestine. Arch. of Path. 1940 30,1215 (zit.bei 111)
61) GREIG D.M.: Processus vermiformis duplex. Edinburg Med. J. 1934 41,277 (zit.bei 111)
62) GROB M.: Lehrbuch der Kinderchirurgie. Stuttgart 1957
63) GROHE B.: Duplicitas intestini crassi cum utero et vagina dupl. Dtsch. Z. Chir. 1900 57,425 (zit.bei 111)
64) GROSS R.E. HOLCOMB G.W. FARBER S.: Duplications of the alimentary tract. Pediatrics 1952 9,449
65) GROWE E.W. PORCH L.D.: Duplications of the terminal ileum. South. M. J. 1943 36,735
66) HALL C.M.: Transdiaphragmatic jejunal duplication: A report of five cases. Pediatr. Radiol. 1979 131,663
67) HAMMER J.W.: Duplication of the small bowel simulating regional enteritis. Amer. J. Roentgen. 1967 99.52
68) HITCH D.C. SHANDLING B. GILDAY D.L.: Tubular duplication of the bowel. Use of technetium pertechnetate 99^{m} in diagnosis.

Arch. Dis. Child. 1978 53,178
69) HOUSTON H.E. LYNN H.B.: Duplications of the small intestine in children: Mayo clinic Experience and review of the literature. Mayo Clin. Proc. 1966 41,246
70) HUGHES-JONES W.E.A.: Enterogenous cysts. Br. J. Surg. 1934 22,134
71) JOHNSTON J.B. HALLENBECK G.A. OCHSNER A. DUSHANE J.W.: Duplication of two parts of the alimentary tract. A. M. A. Arch. Surg. 1954 68,390
72) JOHNSTONE M.J. CLEGG J.F.: Gastrointestinal haemorrhage from small bowel duplication. Postgrad. Med. J. 1977 53,700
73) KANGARLOO H. SAMPLE W.F. HANSEN G. ROBINSON J.S. SARTI D.: Ultrasonic evaluation of abdominal gastrointestinal tract duplication in children. Radiology 1979 131,191
74) KAUFFMANN-MACKH G. EICHFUSS H.P. EICHEN R.: Komplikationen einer Dünndarmduplikatur beim Erwachsenen. Zentrbl. Chir. 1977 102,1529
75) KIESLER J. ANGELBERGER H. DIRSCHMID K.: Duplication of the large bowel with autonomous vascularisation. Acta. Chir. Aust. 1976 8,135 (zit.bei 124)
76) KILLPACK W.S.: Duplication of the ileum. Arch. Dis. Child. 1953 28,72
77) KIMPTON A.R. CRANE D.R.: Heterotopic gastric mucosa and reduplications of the intestinal tract. Amer. J. Surg. 1940 49,342
78) KRATZER G.L. DIXON C.F. BARGEN J.A.: Duplication of the entire colon and terminal part of the ileum associated with parasitic twin. Proc. Staff. Meet. Mayo Clin. 1951 26,15
79) KUGELMEIER L.: Ileum duplex oder intramesenteriales Meckel'sches Divertikel? Ein Beitrag zur Kenntnis der sog. Verdoppelungen des Dünndarms. Beitr. z. path. Anat. u. z. allg. Path. 1928 80,682
80) LADD W.E. GROSS R.E.: Surgical treatment of duplications of the alimentary tract. Surg. Gynec. Obstet. 1940 70,295
81) LANGMAN J.: Medizinische Embryologie. Stuttgart 1977
82) LA PENA A. OLIVEROS M. PALOMEQUE L.: Genito-urinary and intestinal duplication. Brit. J. Urol. 1960 32,285
83) LARIZADEH R. POWELL D.E.B.: Neoplastic change in a duplicated colon. Brit. J. Surg. 1965 52,666
84) LAUBE L. WEISE G.: Eine partielle Dünndarmdoppelung beim Säugling. Zentralbl. Chir. 1965 47,1965
85) LEIDER H.J. SNODGRASS J.J. MISHRICK A.S.: Intrathoracic alimentary duplications communicating with small bowel. A. M. A. Arch. Surg. 1955 71,230
86) LEON-DIAZ F.: Personal communication with photographs and comlete record. (zit. bei 111).
87) LEVACK J.H.: Duplication of ileum with heterotopic gastric mucosa and perforated peptic ulcer. Br. J. Surg. 1963 50,803
88) LEWIS F.T. THYNG F.W.: The regular occurrence of intestinal diverticula in embryos of the pig, rabbit

and man. Am J. Anat. 1908 7,505 (zit.bei 69)
89) LOUW J.H. BARNARD C.N.: Congenital intestinal atresia. Lancet 1955 2,1065 (zit.bei 50)
90) MAIR W.S.J. ABBOTT C.R.: Perforation of ileal duplication in old age. Br. Med. J. 1976 2,621
91) MARION J. DAUDET M.: Trois observations de duplications intestinales. Ann. Chir. Infant 1967 8,43
92) MAYO H.W. MC KEE E.E. ANDERSON R.M.: Carcinoma arising in reduplication of the small intestine. Ann. Surg. 1955 141,550 (zit.bei 1)
93) MC LETCHIE N.G.B. PURVES J.K. SAUNDERS R.L.: Surg. Gyn. Obstetr. 1954 99,135
94) Mellish R.W.P. LOND B.S. KOOP C.E.: Clinical manifestation of duplication of the bowel. Pediatrics 1961 27,397
95) MENTEN M.L. DENNY H.E.: Duplication of the vermiform appendix, the large intestine and the urinary bladder. Arch Path. 1945 40,345 (zit.bei 111)
96) MICOLONGHI T. MEISSNER G.F.: Gastric-type carcinoma arising in duplication of the small intestine. Ann. Surg. 1958 147,124 (zit.bei 1)
97) MILLIS R.R. HOLMES A.E.: Enterogenous cyst of the spinal cord with associated intestinal reduplication, vertebral anomalies, and a dorsal dermal sinus. J. Neurosurg. 1973 38,73
98) MOORE T.C. BATTERSBY J.S.: Congenital duplication of the small intestine. Surg. Gynec. Obstet. 1952 94,557
99) MÜLLER F.: Doppelbilder am Ileum. Arch. f. klin. Chir. 1934 181,363
100) OMBREDANNE L.: Une Fillette Splanchnodyme. Memoires de L'Academie de Chirurgie 1936 62,747 (zit.bei 111)
101) ORR M.M. EDWARDS A.J.: Neoplastic change in duplications of the alimentary tract. Br. J. Surg. 1975 62,269
102) OTTO H.F. WANKE M. ZEITLHOFER J.: Spezielle pathologische Anatomie. Herausg. Doerr Seifert Uehlinger Berlin 1966 S.77
103) PASQUIE M. GAUBERT J.: Trois observations de duplication intestinales. Ann. Chir. Infant 1967 8,49
104) PELLERIN D. FOUCAULT D.: Les duplications du tube digestif: à propos de 28 observations recueillies en 10 ans. Ann. Chir. Infant 1967 8,18
105) PETIT P. BORDE J. GUBLER J.P. MITROLANOFF P.: Duplications intestinales. Ann. Chir. Infant 1967 8,25
106) PICCOLI G.: Anomalia di Sviluppo Fetale. Progresso Med. 1892 6,32 (zit.bei 111)
107) PINTE V.A. MORAES V.R. CARDIM H.W.: Duplication of digestive tract, 2 cases. Rev. Paulista Med. 1954 45,542
108) POTTER E.L.: Pathology of the fetus and infant, 2nd ed. Chicago: Year Book Medical Publishers, Inc. 1961 (zit.bei 102)
109) PREIER L.: Doppelbildungen des Verdauungstraktes. Z. Kinderchir. 1980 30,141
110) PUROHIT D.M. LAKIN C.A. OTHERSEN H.B.: Neonatal pseudoascites: An unusual presentation of long tubular duplication of small bowel. J. Pediatr. Surg. 1979 14,193

111) RAVITCH M.M.: Hind gut duplication-doubling of colon and genital urinary tracts. Ann. Surg. 1953 137,588
112) REUTER G. KRAUSE I. BAUKE G. MARKWARDT J.: Akutes Abdomen durch Perforation eines Darmmagens (abortive Darmduplikatur) bei einem Kind. Zentralbl. Chir. 1978 103,1055
113) RICHARDS J. GILLAM J.F.E. THOMAS J.H.: Perforation of duplicated bowel in children. Arch. Dis Child. 1962 37,72
114) RICHARDS R.D. AUBREY D.A.: Reduplication of the ileum: Surgical complications. Brit. J. Surg. 1967 54,966
115) RIGG B.M. MARTYN J.W.: Duplication of the alimentary tract. Can. Med. Assoc. J. 1974 110,1024
116) RIOS-DALENZ J.L. KRESS J.W. MONTGOMERY L.G.: Duplication of small intestine with perforated peptic ulcer in ectopic gastric mucosa. Arch. Surg. 1965 91,863
117) RIPSTEIN C.B.: Duplication of the small intestine. Amer. J. Surg. 1949 78,847
118) RÖMER K.H. BANNERT N. RÖMER CH.: Duplikaturen des Darmtraktes. Aktuelle Chirurgie 1969 4,377
119) ROSE J.S. GRIBETZ D. KRASNA I.H.: Ileal duplication cyst: The importance of sodium pertechnetate Tc99m scanning. Pediat. Radiol. 1978 6,244
120) RUPP B. GEBHARDT H.D.: Ein klinischer und pathologisch-anatomischer Beitrag zum Problem der multiplen Duplikaturen des Verdauungstraktes. Arch Kinderheilkunde 1962 166,69
121) SANTULLI T.V. BLANC W.A.: Congenital atresia of the intestine. Ann. Surg. 1961 154,939 (zit.bei 50)
122) SAUNDERS R.L.: Combined anterior and posterior spina bifida in a living neonatal human femal. Anat. Rec. 1943 87,255 (zit.bei 13)
123) SCHOSTOK P.: Der Gallertbauch nach Darmdoppelung. Bruns Beitr. Klin. Chir. 1968 216,272
124) SCHWARTZ D.L. BECKER J.M. SCHNEIDER K.M. SO H.B.: Tubular duplication with autonomous blood supply: Resection with preservation of adjacent bowel. J. Pediatr. Surg. 1980 15,341
125) SEIFERT E. Chirurg 1957 28,231 (zit.bei 120)
126) SHERMAN N.J. MORROW D. ASCH M.: A triple duplication of the alimentary tract. J. Pediatr. Surg. 1978 13,187
127) SLOMOVITZ Z. CASH I.I. ENZER N.: Duplication of the ileum. Gastroenterology 1948 11,528
128) SOLOWIEJCZYK M. SUPRUN H.: Duplication of the terminal portion of the ileum as a cause of intestinal obstruction in infants and children. J. Internat. Coll. Surgeons 1961 36,300
129) SULAMAA M. NYBERG L.O.: On duplications of the alimentary tract. Acta. Chir. Scandinav. 1950 98,171
130) SUPPINGER J.: Bildungsfehler der weiblichen Beckenorgane. Kooerspondenz-Blatt für schweizer Ärzte. 1876 6,418 (zit.bei 111)
131) TAMONEY H.J. TESTA R.E.: Carcinoma arising in a duplicated colon. Cancer 1967 20,478
132) UHRICH P.C.: Duplication of the small intestine.

Am. J. Gastroenterol. 1972 58,447
133) VEENEKLAAS G.M.H.: Pathogenesis of intrathoracic gastrogenic cysts. A. M. A. Am. J. Dis. Child. 1952 83,500 (zit.bei 13)
134) VINZ H.: Darmduplikaturen und Mesenterialzysten. Deutsch. Gesundh. 1965 20,1280
135) VOGEL H.: Doppelbildungen des Gastrointestinaltraktes. Radiologe 1979 19,441
136) VOLPE M.: Dell'asta Doppia. Il Policlin 1903 10,46 (zit.bei 111)
137) WATERSTONE T. LYALL M.H. LONGRIGG N. WISBEY M.L.: Diagnosis of intestinal duplication by 99Tcm-pertechnetate scanning. Br. J. Surg. 1980 67,419
138) WEBER H.M. DIXON C.F.: Duplication of entire large intestine (colon duplex). Am. J. of Roentgenology 1946 55,319 (zit.bei 111)
139) WEITZEL R.A. BREED J.R.: Carcinoma arising in a rectal duplication (Enterocystoma). Ann. Surg. 1963 157,476
140) WILLIS R.A.: Pathology of tumours. 4th ed. London Butterworths, pp. 419-423 (zit.bei 101)

Meinem Doktorvater Herrn Professor Dr. med. Udo Löhrs danke ich sehr herzlich für die Überlassung des Themas, für seine jederzeit freundliche Unterstützung bei der Arbeit und die hilfreiche Kritik, die mir mit manch wertvollem Rat weiterhalf.

Lebenslauf

Am 13. Juni 1957 wurde ich, Herbert Schuster, als Sohn des Rechtsanwalts Dr. Max Schuster und seiner Frau Christa, geborene Baumann, in München geboren.

Im September 1963 wurde ich in die Führichschule in München eingeschult.

Im September 1967 trat ich in das neusprachliche Internatsgymnasium in Marquartstein über.

Von September 1968 bis August 1973 besuchte ich das humanistische Wilhelmsgymnasium in München.

Im September 1973 wechselte ich in das musische Pestalozzigymnasium in München, an dem ich im Mai 1977 mein Abitur ablegte.

Seit Mai 1978 bin ich zum Studium der Medizin an der Ludwig-Maximilians Universität in München eingeschrieben. Im April 1980 bestand ich die Ärztliche Vorprüfung, im April 1981 den ersten Abschnitt der Ärztlichen Prüfung und im April 1983 den zweiten Abschnitt der Ärztlichen Prüfung.

Derzeit befinde ich mich im ersten Tertial des Praktischen Jahres an der Universitätshautklinik in München.